

# CSI: Del SÍNTOMA a la ENFERMEDAD



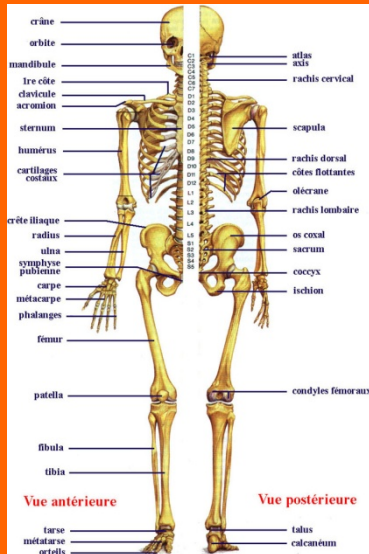De la ARTRITIS a.... *Dr. Lucio Pallarés*

De la PÚRPURA CUTÁNEA a.... *Dr. Gerard Espinosa*

Del FENÓMENO de RAYNAUD a.... *Dr. Carles Tolosa*

Conclusiones y Preguntas de los Residentes *Dr. Tarek Sidawi*

# CSI: Del SÍNTOMA a la ENFERMEDAD



## De la ARTRITIS a.....

EAS-SEMI

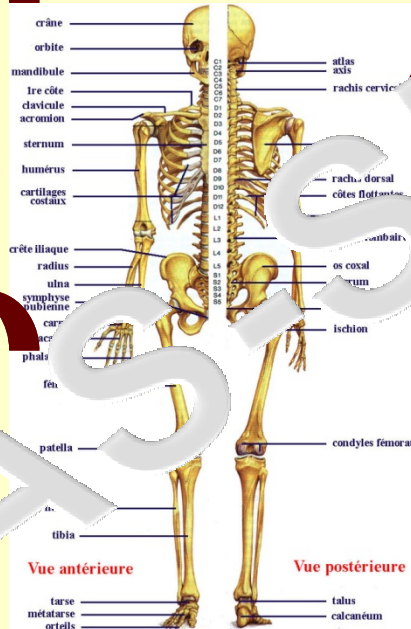
# CSI: de la ARTRITIS a.....

## Nº Articulaciones

- Monoartritis
- Oligoartritis (<4)
- Poliartritis (4 ó más)

## Tiempo Evolución

- < 6 semanas
- > 6 semanas



## Etiopatogenia

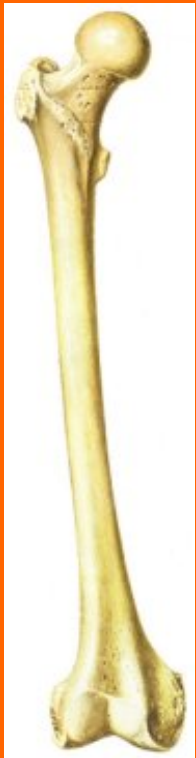- Microcristales
- Infecciosas
- Metabólicas
- Hematológicas
- Neoplásica
- Autoinmune Sistémicas
- Espondiloartropatías

¿Qué hay que hacer...?

Método y sistemática de manejo

# CSI: de la ARTRITIS a.....

Paciente que consulta por DOLOR ARTICULAR.....

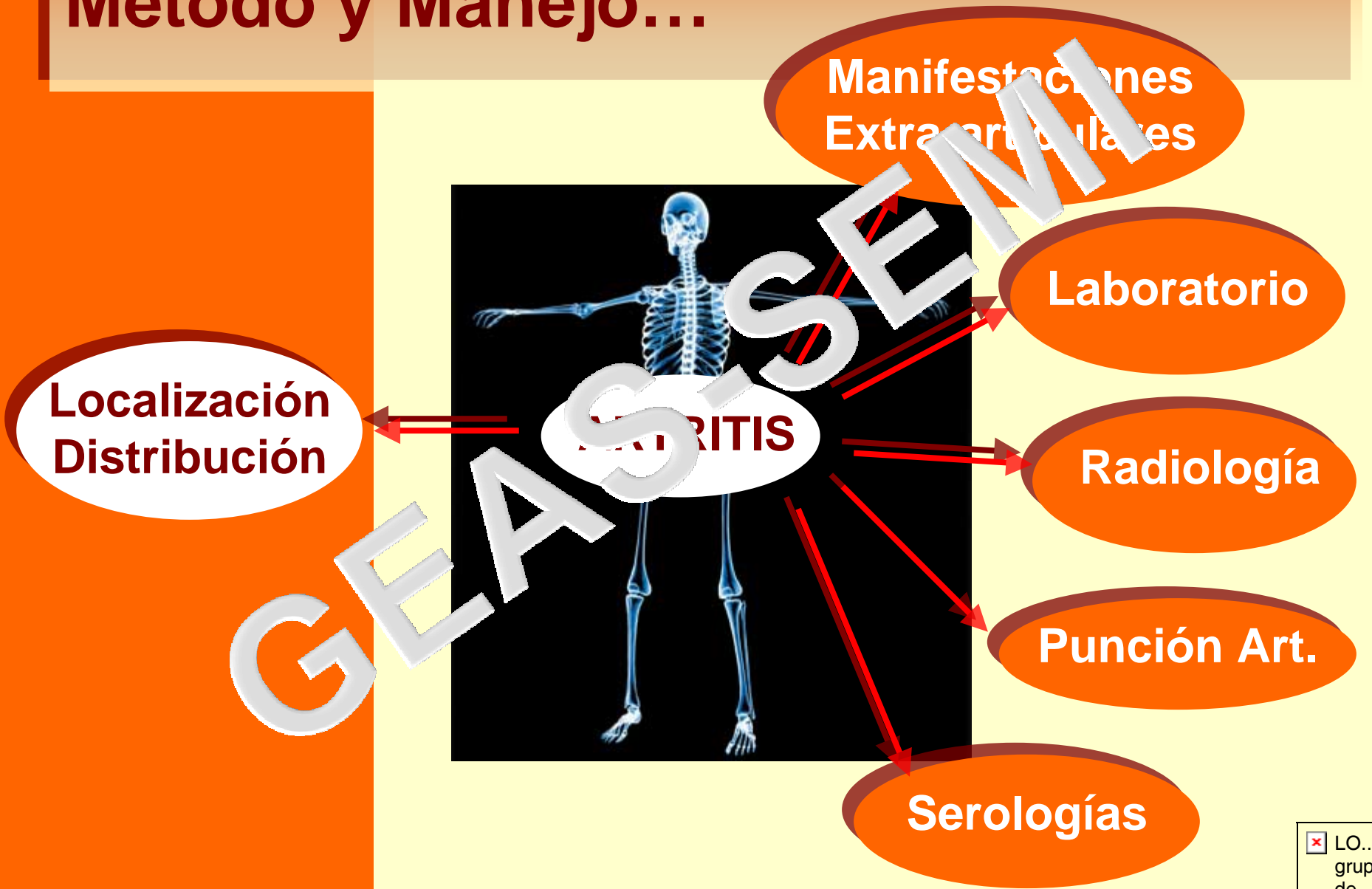

- Como síntoma de.....
- Signos inflamatorios o Impotencial funcional...
- Más de 6 semanas evolución...
- Más de 1 articulación...

¿Qué tiene?

¿Qué hay que hacer...

# Método y Manejo...

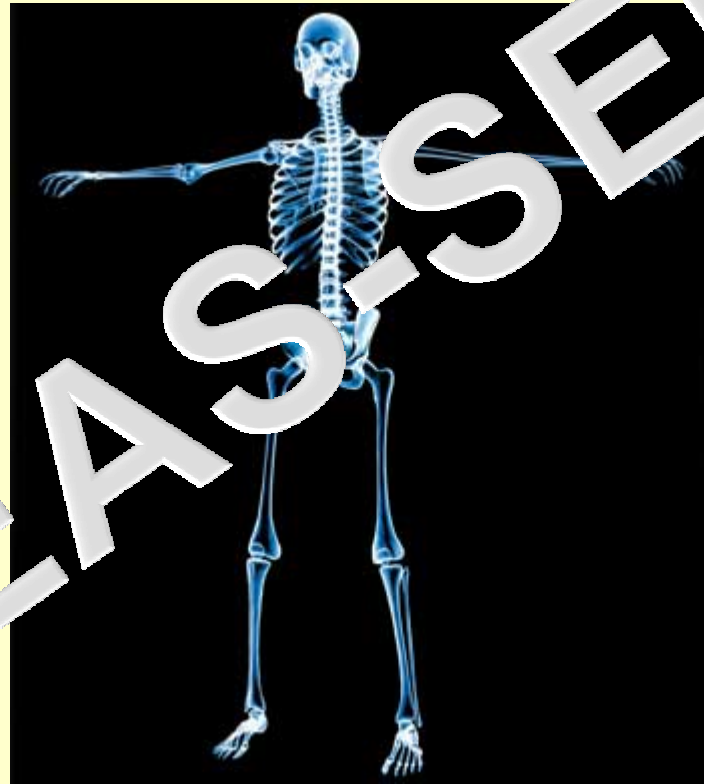


LO... grupo de enf...

# 1. Localización y Distribución

**Axial**  
**Periférica**  
**Cintura Inferior**

**Aditiva**  
**Intermitente**  
**Migratoria**



# 1. Localización y Distribución

**Axial**

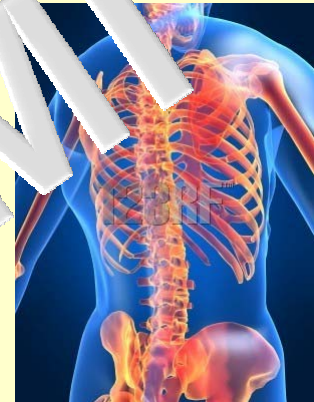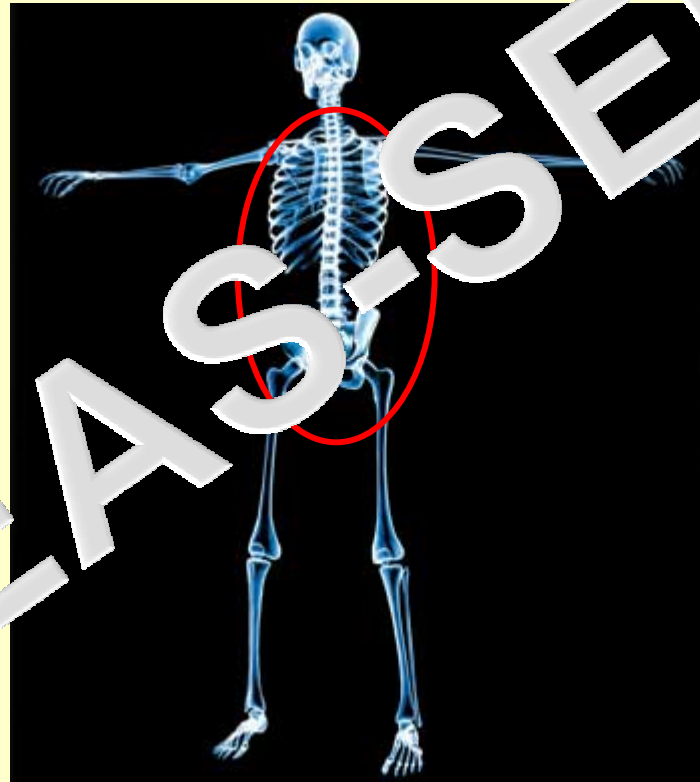
**Periférica**

**Cintura Inferior**

**Aditiva**

**Intermitente**

**Migratoria**



GEASIS-SEMI

# 1. Localización y Distribución

Axial

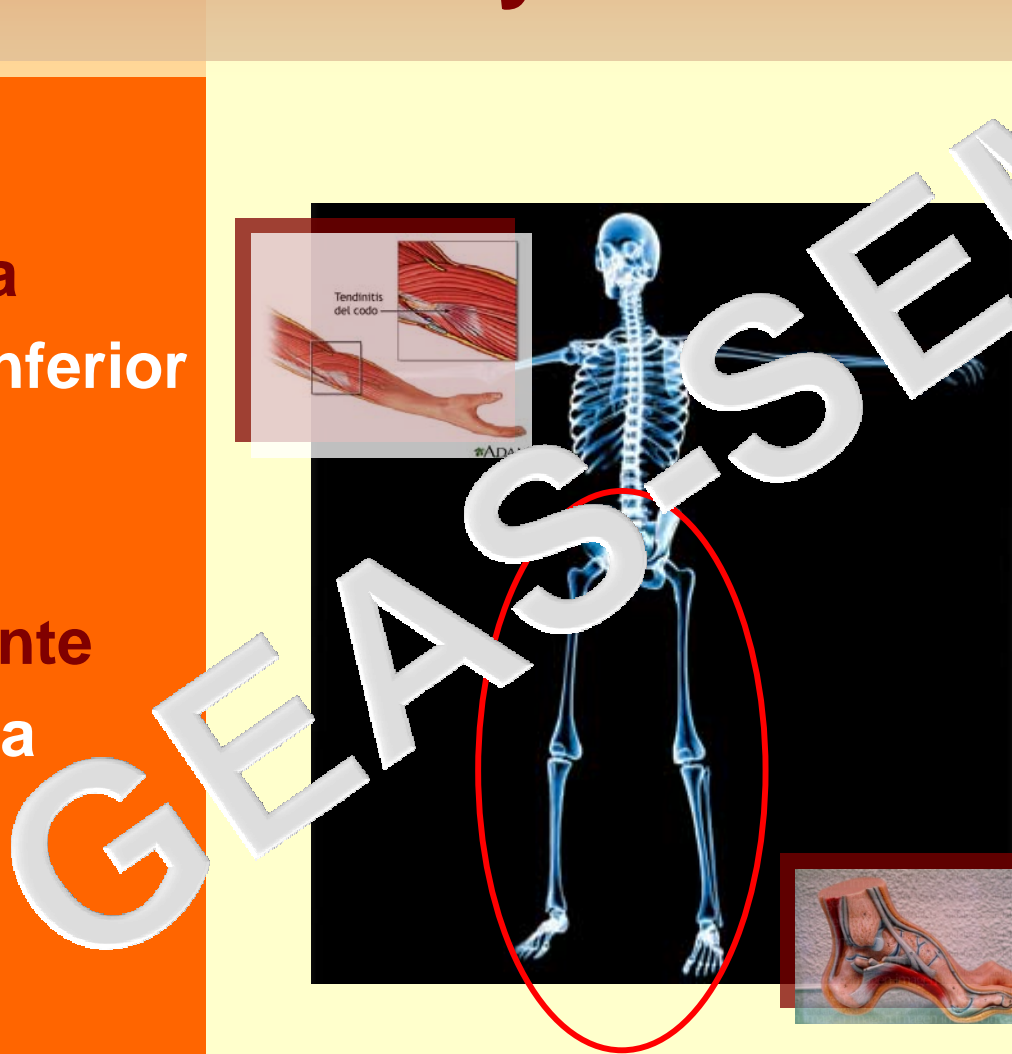Periférica

Cintura Inferior

Aditiva

Intermitente

Migratoria



LO...  
grupo  
de  
enf...



# 1. Localización y Distribución

## Entidades

S. Reiter

Enf. Infl. Intestinal

A. Psoriásica

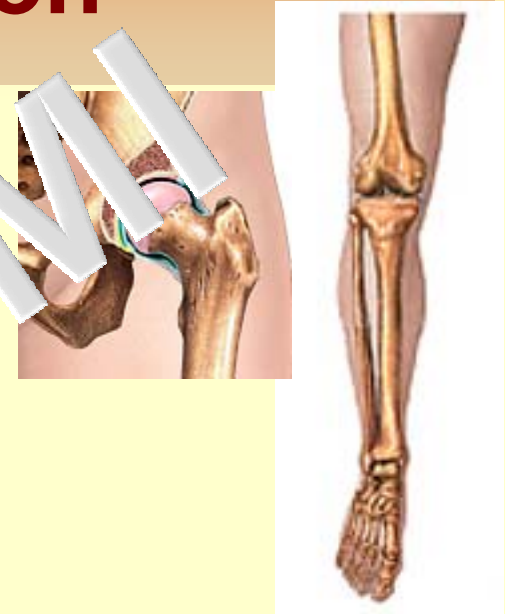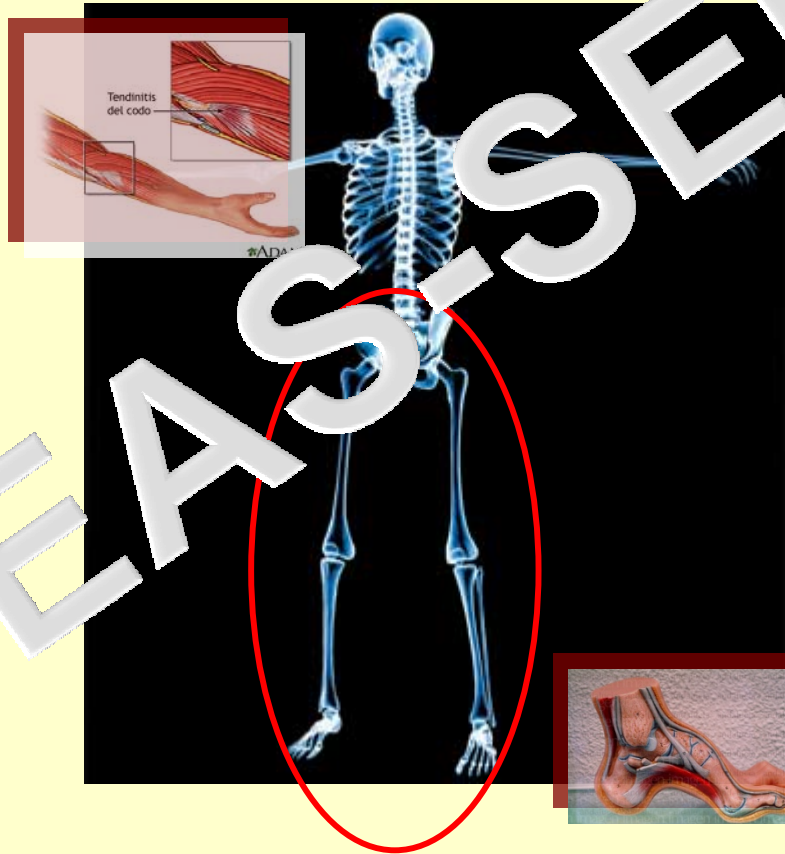E. Juvenil

E. Indiferenciadas

## Cuestionadas...

Enf. Whipple

Sdme SAPHO



Espondiloartropatías  
(Sacroileítis unilateral)

HLA-B27+

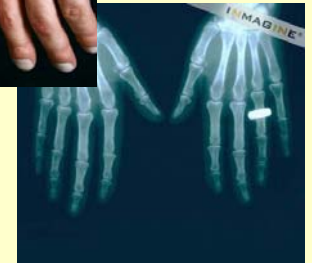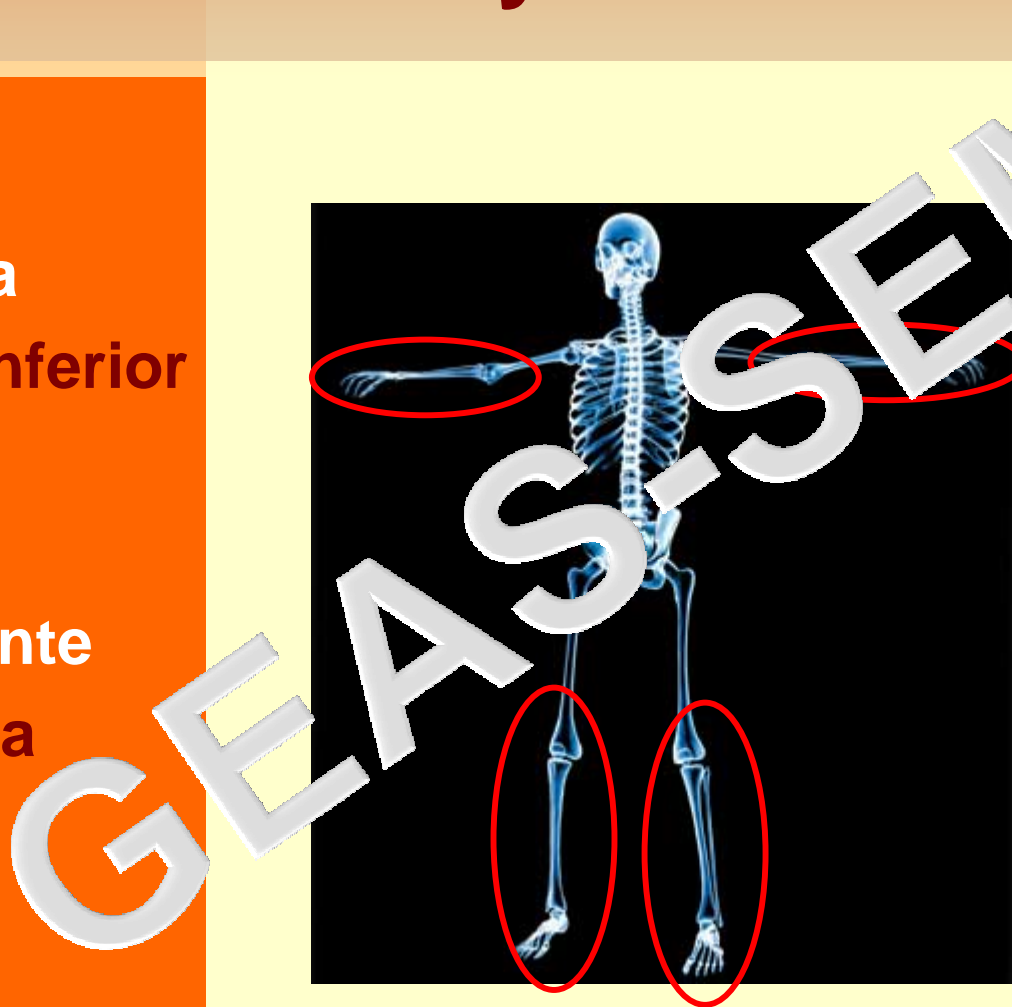FR-

LO...  
grupo  
de  
enf...

# 1. Localización y Distribución

**Axial**  
**Periférica**  
**Cintura Inferior**

**Aditiva**  
**Intermitente**  
**Migratoria**

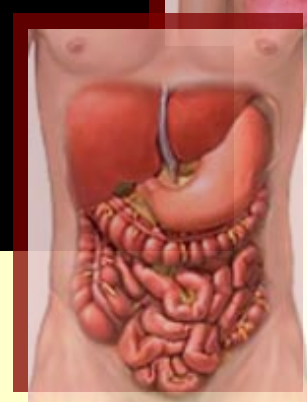
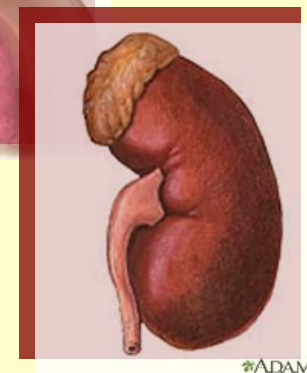
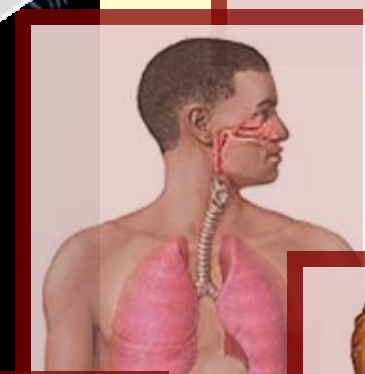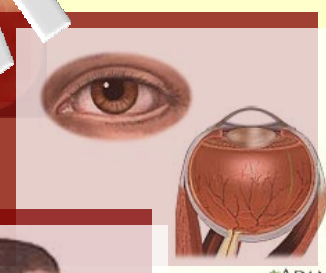

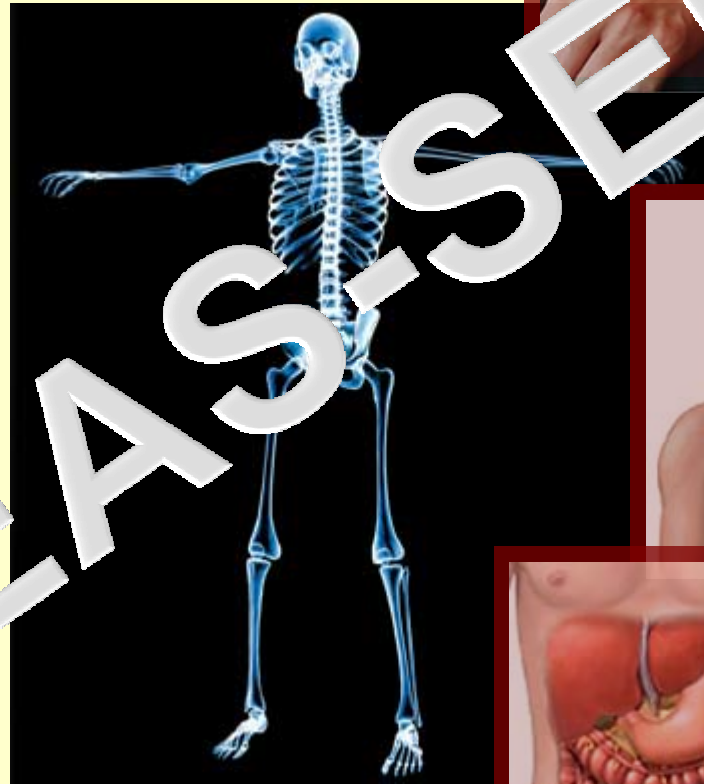
Artritis Reumatoide  
LES, SS, DM, SCL  
Vasculitis  
Sarcoidosis

# 2. Manifestaciones Extra-articulares

- Piel
- Mucosas
- Oculares
- Pulmonares
- Renales
- Digestivas
- Musculares

GEASISSEMI



LO... grupo de enf...

# 3. Laboratorio

## General

React. Fase Aguda

Hemograma

F. Hepática

F. Renal

Enzimas musculares

Proteinograma

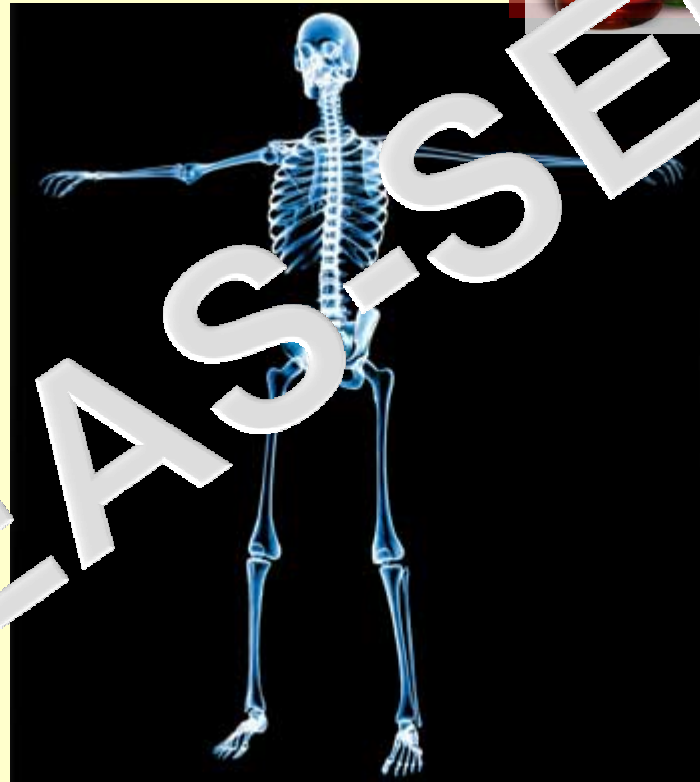Calcio, Fósforo

H. Tiroideas

## Inmunología

Estudio Básico

Estudio Dirigido



## Inmunol. Básica

- AAN
- F. Reumatoide
- Complemento

## Inmunol. Dirigida

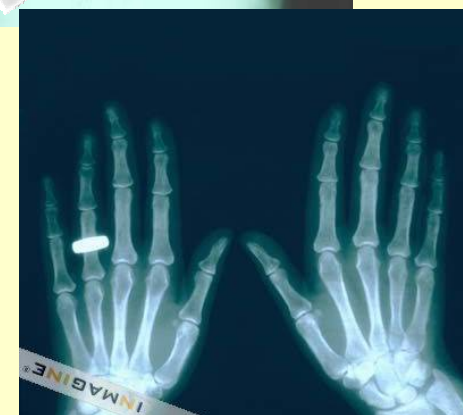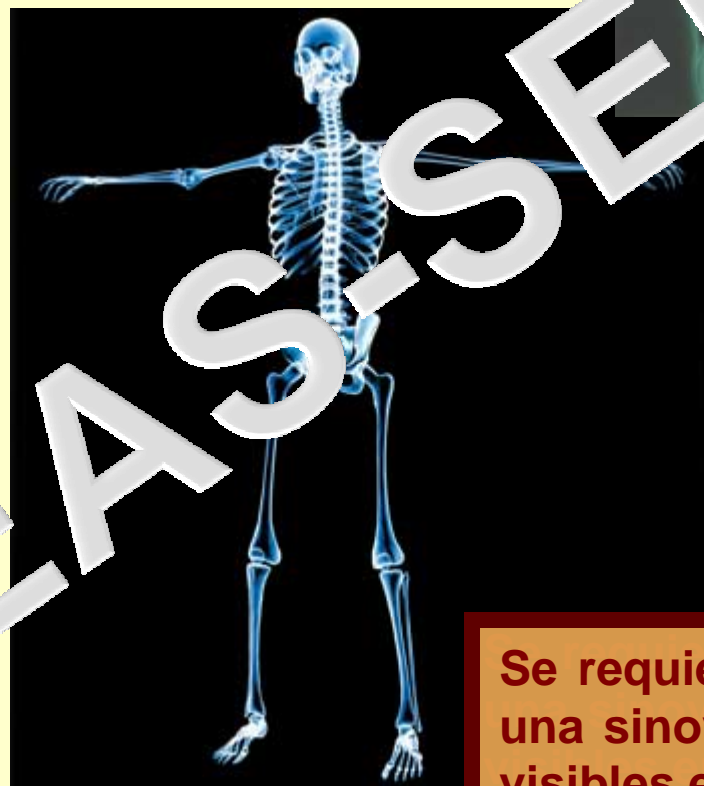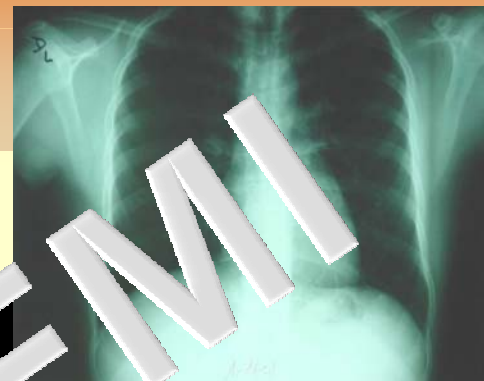- Ac Citrulinados
- Ac anti-DNA
- Crioglobulinas
- ANCA

# 4. Radiología

¿Siempre?

Articulaciones

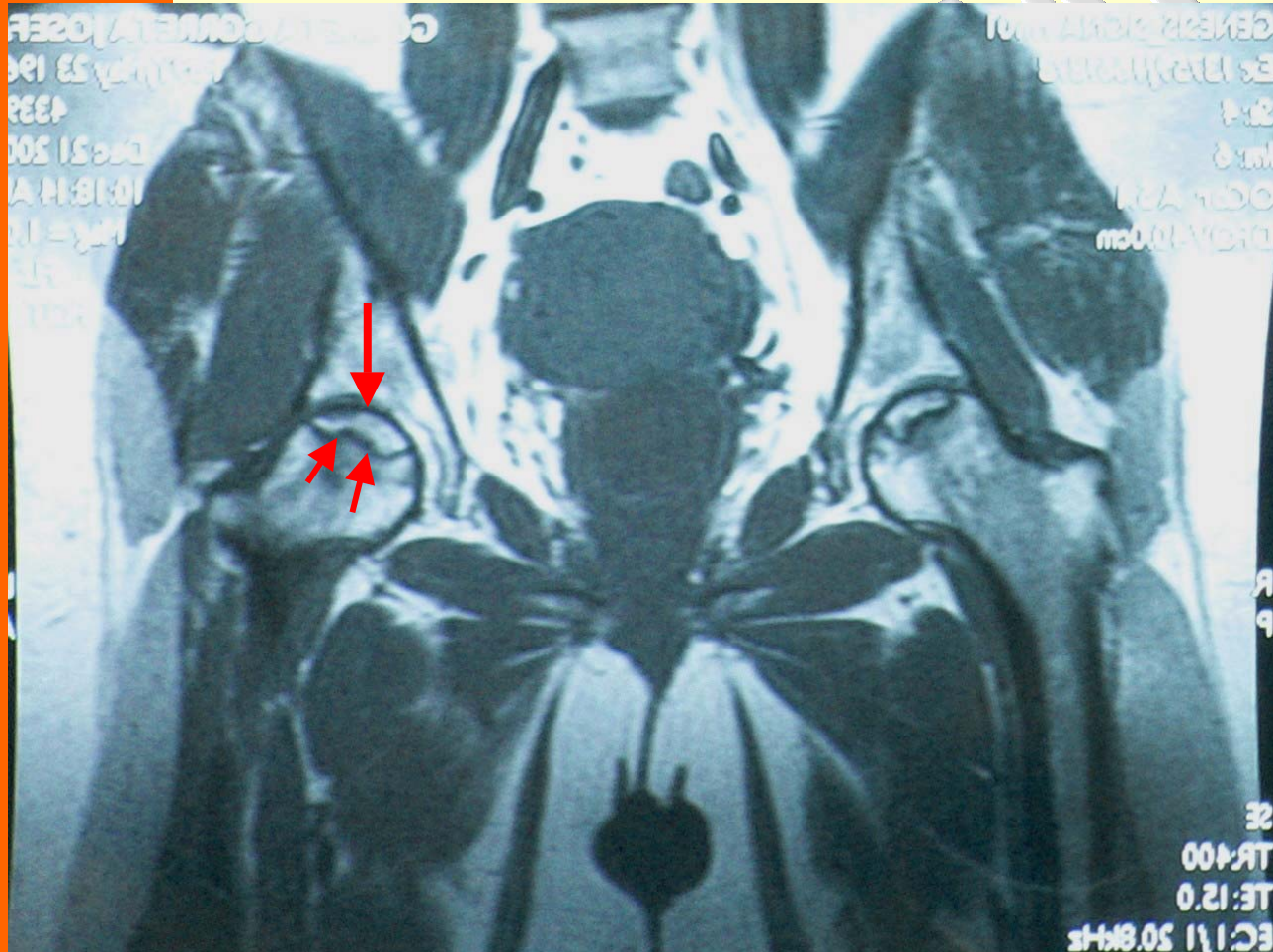
Tórax



Se requieren 6 meses para que una sinovitis ocasione cambios visibles en una radiografía.

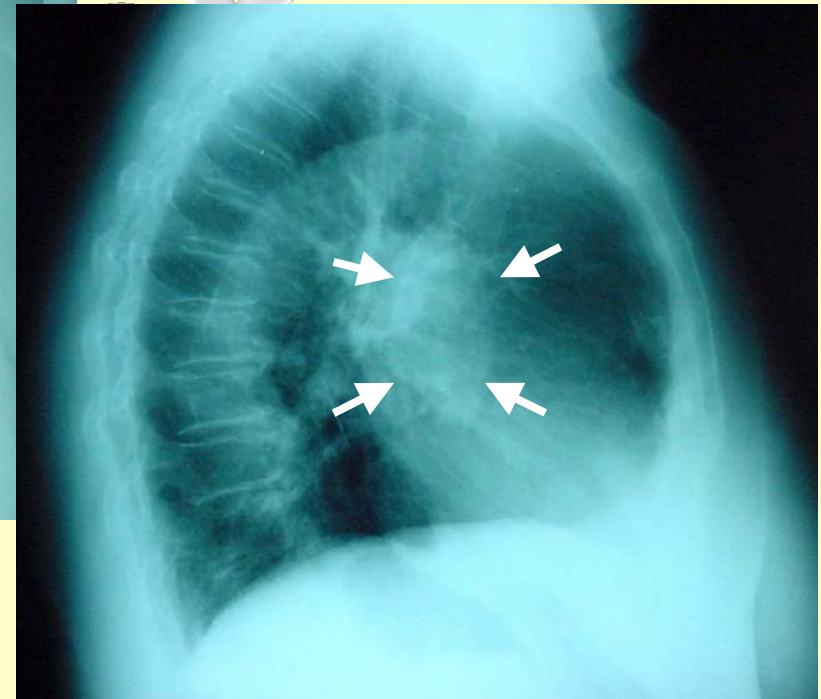
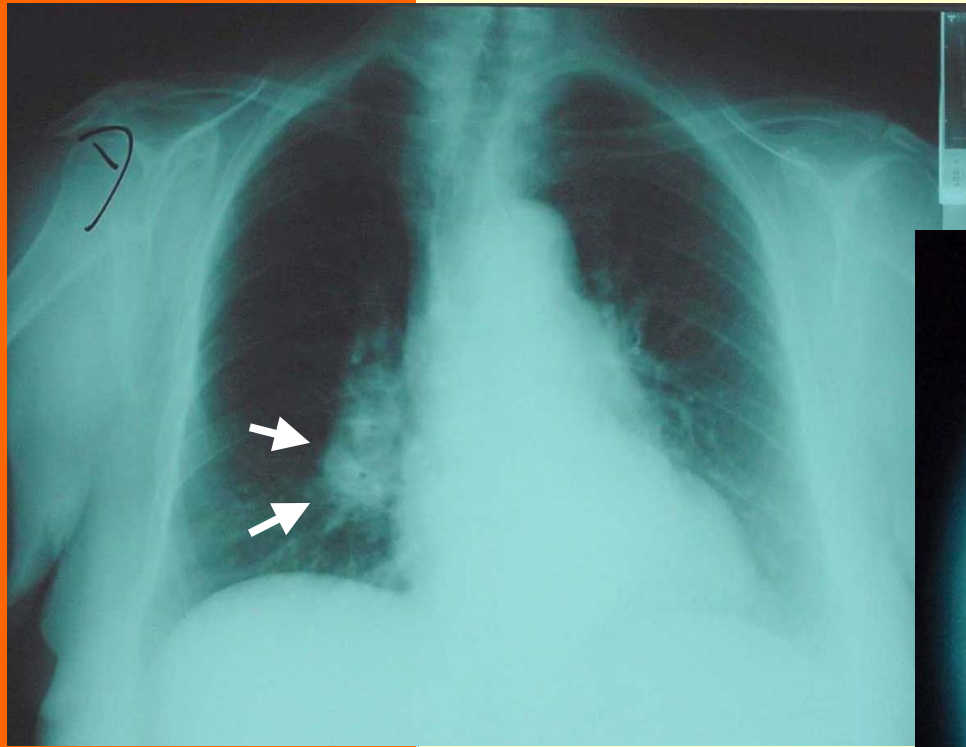
LO...  
grupo  
de  
enf...

# 4. Radiología



LO...  
grupo  
de  
enf...

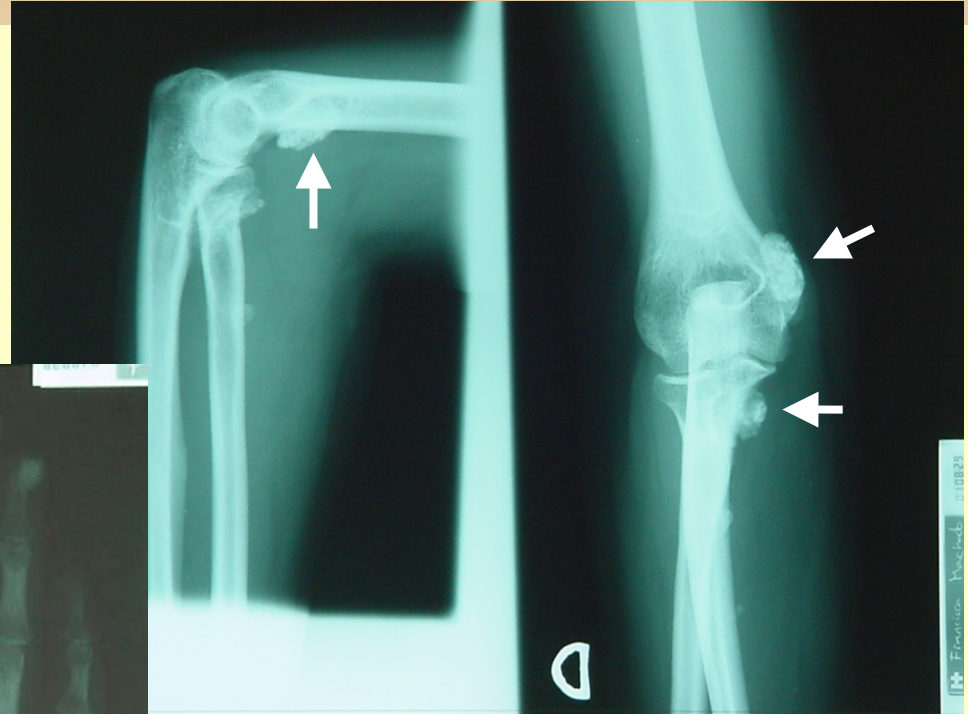
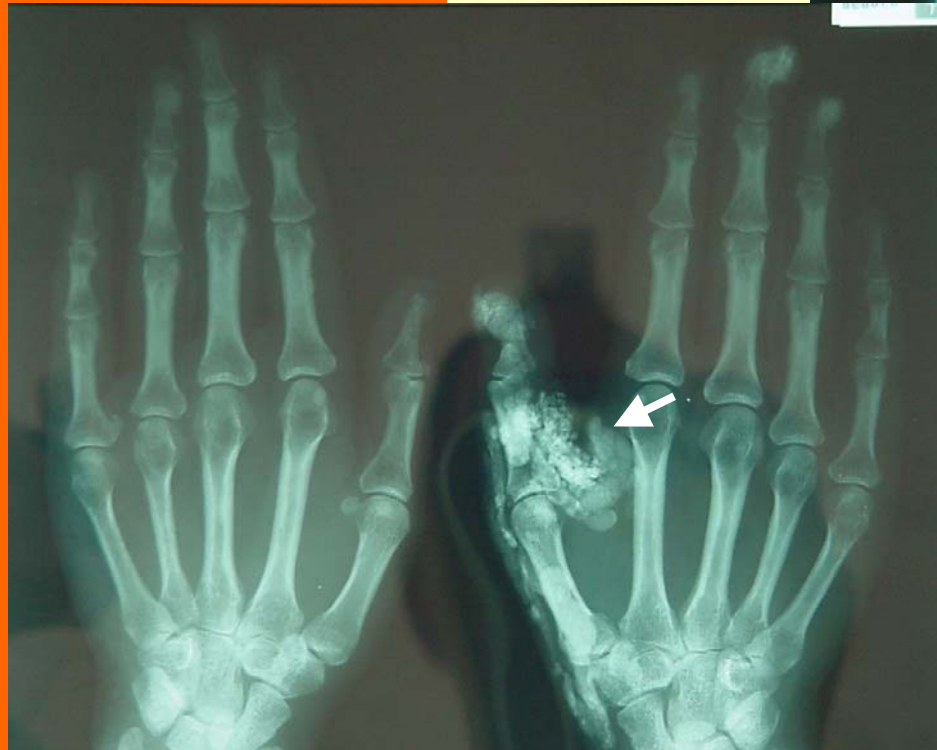# 4. Radiología



SEMI

LO...  
grupo  
de  
enf...

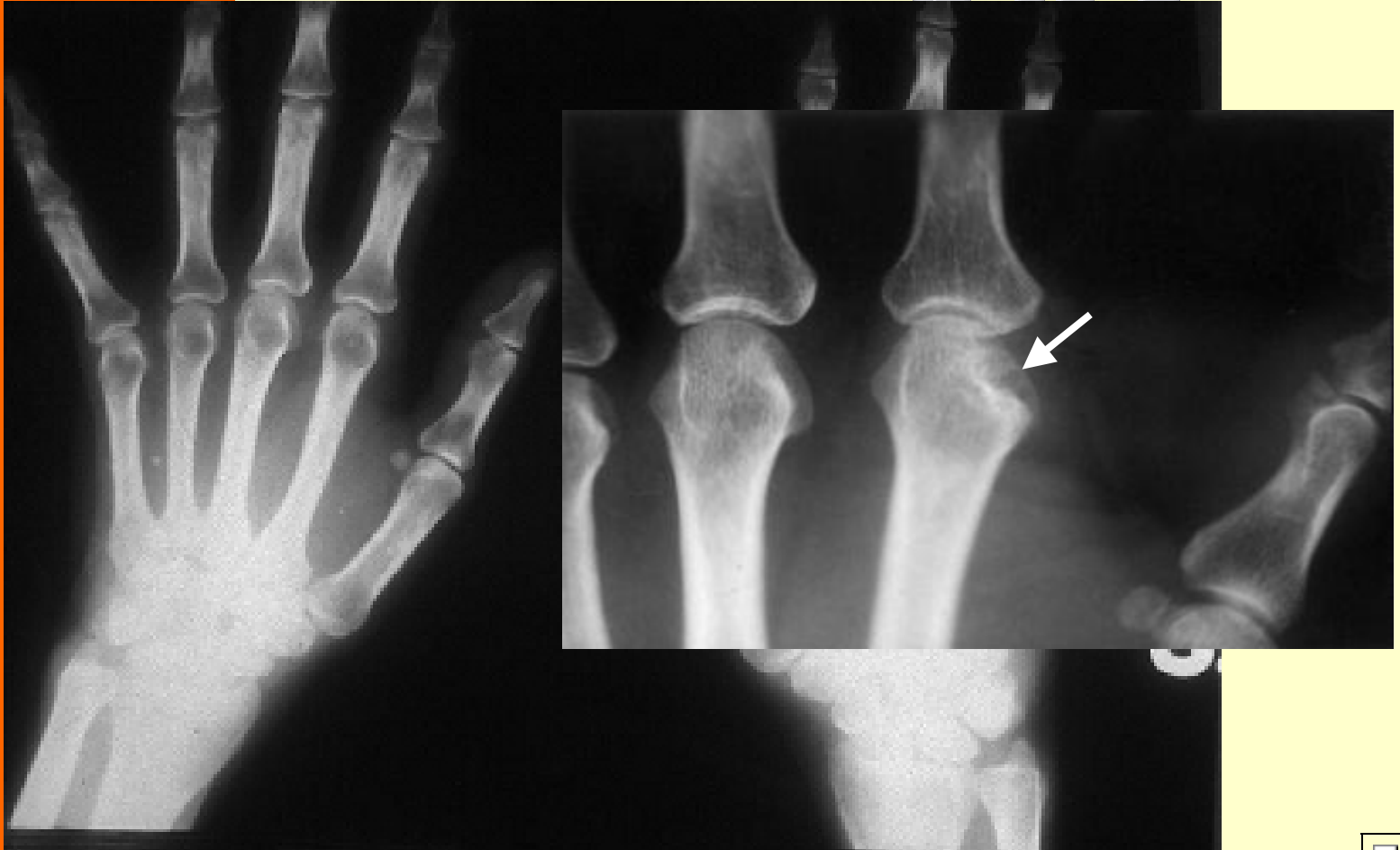# 4. Radiología



LO...  
grupo  
de  
enf...

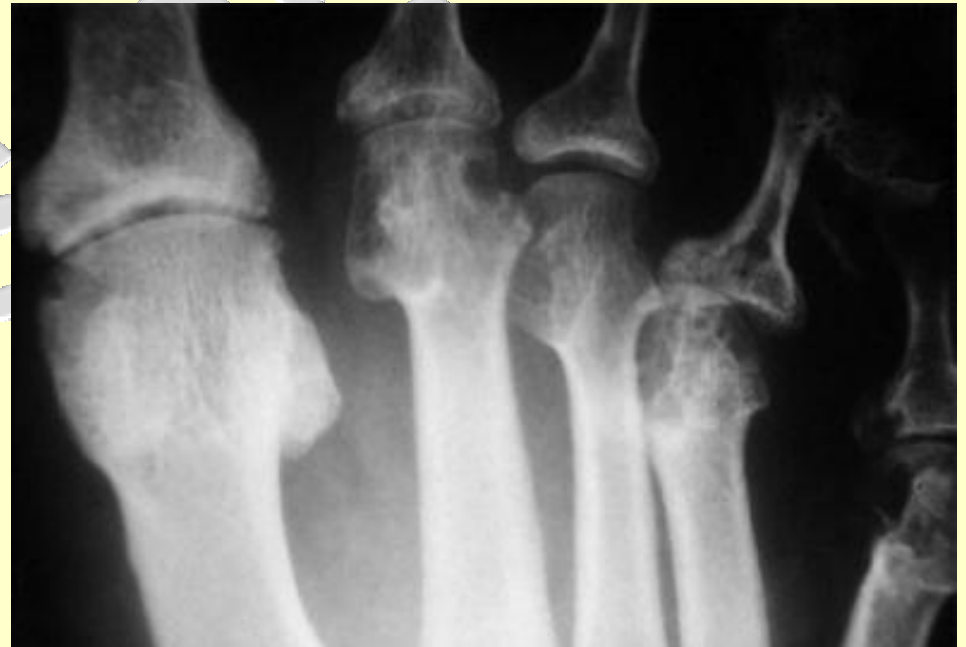
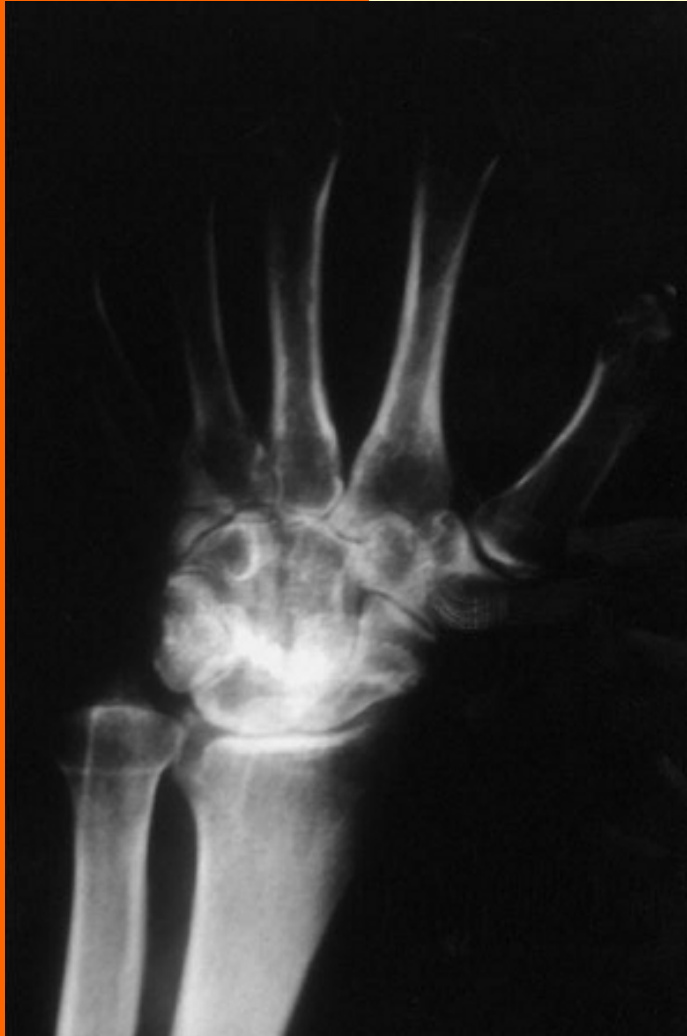
# 4. Radiología



LO...  
grupo  
de  
enf...

# 4. Radiología

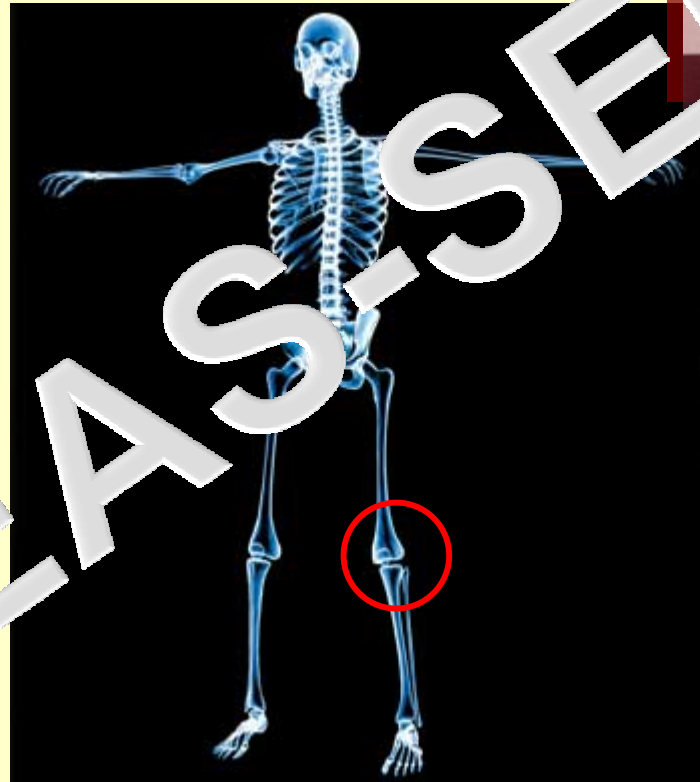

# 5. Punción Articular

¿Cuándo?

## MONOARTRITIS

- Infecciosas
- Microcristales
- Traumáticas



### Solicitar:

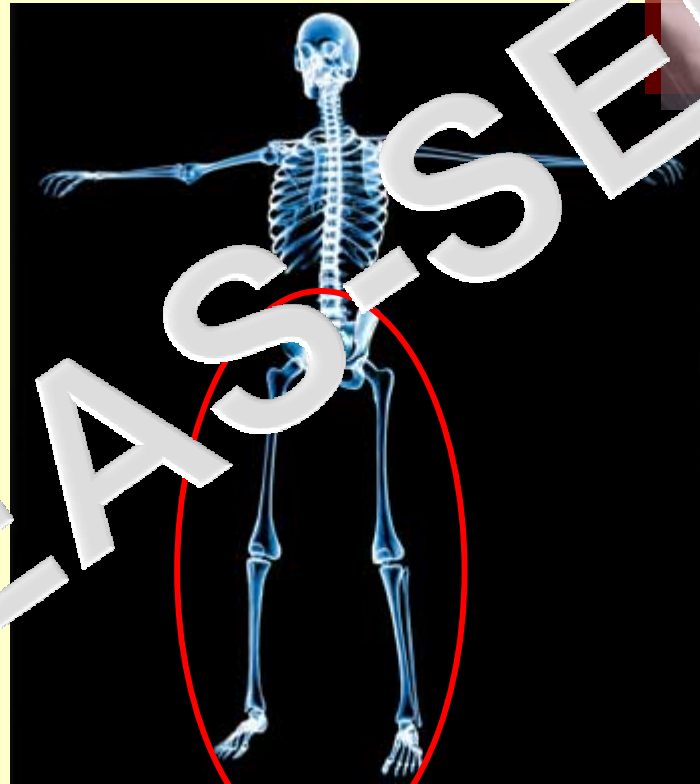- Tinción Gram
- Bioquímica
- Cultivo
- Citología
- Cristales

¡Como debut o en paciente con poliartritis!

# 6. Serologías y cultivos

¿Cuándo?  
¿Cuáles?

- *Salmonella Typhim.*
- *Shigella Flexneri*
- *Yersinia Enterocol.*
- *Y. Pseudotubercul.*
- *Campylobacter jej.*
  
- *Chlamydia*
- *Ureaplasma spp*
  
- *Borrelia spp*
- *Mycoplasma spp*
- *Parvovirus B19*
  
- *Brucella spp*



Entesitis, Fascitis plantar



Artritis Reactivas

HLA-B27+

Sacroileítis

# CSI: de la ARTRITIS a.....

**DISTRIBUCIÓN**  
axial, periférica  
cintura Inferior  
aditiva, migratoria

**EXTRA-ARTICULAR**

**LABORATORIO**  
general  
inmunología

**RADIOLOGÍA**

**PUNCIÓN ART.**

**SEROLOGÍA**

Varón 55 años, dolor agudo rodilla, con rubor e hinchazón.

**MONOARTRITIS**

**Reactivantes fase aguda**

- Radiología
- Punción Articular

# CSI: de la ARTRITIS a.....

## DISTRIBUCIÓN

axial, periférica  
cintura Inferior  
aditiva, migratoria

## EXTRA-ARTICULAR

## LABORATORIO

general  
inmunología

## RADIOLOGÍA

## PUNCIÓN ART.

## SEROLOGÍA

Mujer 34 años, dolor con incapacidad funcional carpos, MCF, P, varios meses con aumento de la clínica.

GEAS-SEMI

# CSI: de la ARTRITIS a.....

## DISTRIBUCIÓN

axial, periférica  
cintura Inferior  
aditiva, migratoria

## EXTRA-ARTICULAR

## LABORATORIO

general  
inmunología

## RADIOLOGÍA

## PUNCIÓN ART.

## SEROLOGÍAS

Mujer 34 años, dolor con impotencia funcional carpos, MCF, IFP, varios meses con aumento de la clínica.

- Reactantes Fase Aguda
- AAN+, FR+, Ro+

Epiescleritis

Porosis yuxtaarticular (Rx)

Ac Citrulinados ++

# CSI: de la ARTRITIS a.....

## DISTRIBUCIÓN

axial, periférica  
cintura Inferior  
aditiva, migratoria

## EXTRA-ARTICULAR

## LABORATORIO

general  
inmunología

## RADIOLOGÍA

## PUNCIÓN ART.

## SEROLOGÍAS

Mujer 34 años, dolor con impotencia funcional carpos, MCF, IFP, varios meses con aumento de la clínica.

- Reactantes Fase Aguda
- AAN+, FR+, Ro+

Aftas orales y Fotosensibilidad

Radiología normal

Anti-DNA ++



# CSI: de la ARTRITIS a.....

## DISTRIBUCIÓN

axial, periférica  
cintura Inferior  
aditiva, migratoria

## EXTRA-ARTICULAR

## LABORATORIO

general  
inmunología

## RADIOLOGÍA

## PUNCIÓN ART.

## SEROLOGÍAS

Mujer 34 años, dolor con impotencia funcional carpos, MCF, IFP, varios meses con aumento de la clínica.

- Reactantes Fase Aguda
- AAN+, FR+, Ro+

Xerostomía o Xeroftalmia

Test de Schirmmer ++

Radiología Normal

# CSI: de la ARTRITIS a.....

## DISTRIBUCIÓN

axial, periférica  
cintura Inferior  
aditiva, migratoria

## EXTRA-ARTICULAR

## LABORATORIO

general  
inmunología

## RADIOLOGÍA

## PUNCIÓN ART.

## SEROLOGÍAS

Varón 28 años, con dolor autolimitado  
recidivante, asimétrico y migratorio en  
rodillas y tobillos de 1 año evolución.

EAS-SEMI

# CSI: de la ARTRITIS a.....

## DISTRIBUCIÓN

axial, periférica  
cintura Inferior  
aditiva, migratoria

## EXTRA-ARTICULAR

## LABORATORIO

general  
inmunología

## RADIOLOGÍA

## PUNCIÓN ART.

## SEROLOGÍAS

Varón 28 años, con dolor autolimitado  
recidivante, asimétrico y migratorio en  
rodillas y tobillos de 1 año evolución.

- HLA-B27
- SEROLOGÍAS...?

# Algunos datos de interés....

**Varón:** Microcristales, E. Anquilosante, Síndrome de Peter

**Mujer:** Enf. Inflamatorias, Gonocócica

**Edad >65a:** Microcristales, Infecciosa, Necrosis aséptica

**Alcohol:** Microcristales, Infecciosa, Necrosis aséptica

**Diabetes:** Infecciosa, Neuropática

**INFECCIÓN:** { ADVP, Contactos sexuales de riesgo

{ Prótesis, Enf. Crónicas debilitantes (DM)

{ Inmunodeprimidos, Corticoides

# Algunos datos de interés....

## **POLIARTRITIS**

{ Infecciones Víricas, gonococo, reactivas  
A. Reumatoide, A. Idiopática juvenil, Enf. Still  
EAS, Vasculitis, Sarcoidosis, Fiebre Med. Familiar

## **MONOARTRITIS**

{ Infecciones (bacterianas, gonococo)  
Microcristales (gota, condrocalcinosis)  
Traumatismos, Hemartros

GEAS-SEMI

# CSI: de la ARTRITIS a.....

