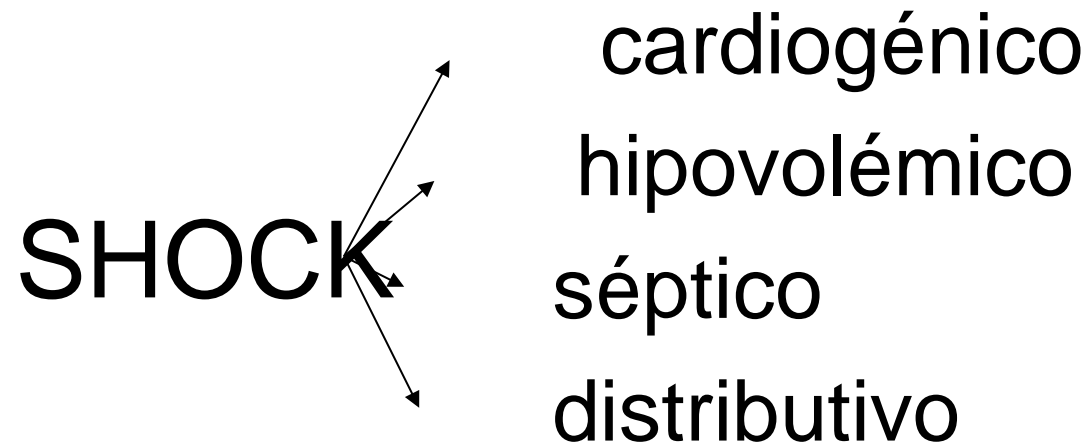


Conferencia Clínico-Patológica II

Ronda, Julio 2011

Sergio Serrano
Hospital Clínico San Carlos
Madrid

Aproximación diagnóstica

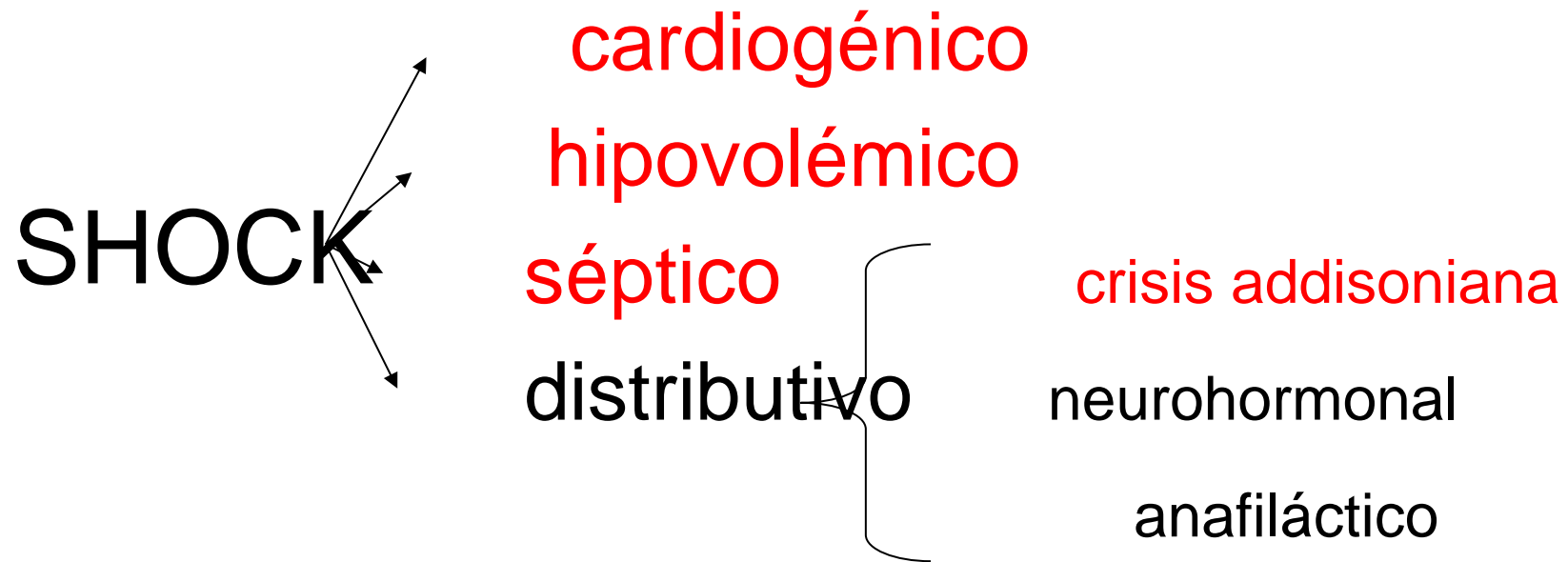

Rubefacción facial / diaforesis

Relación con la menstruación

Fibrosis retroperitoneal

Aproximación diagnóstica



Rubefacción facial / diaforesis

Relación con la menstruación

Fibrosis retroperitoneal

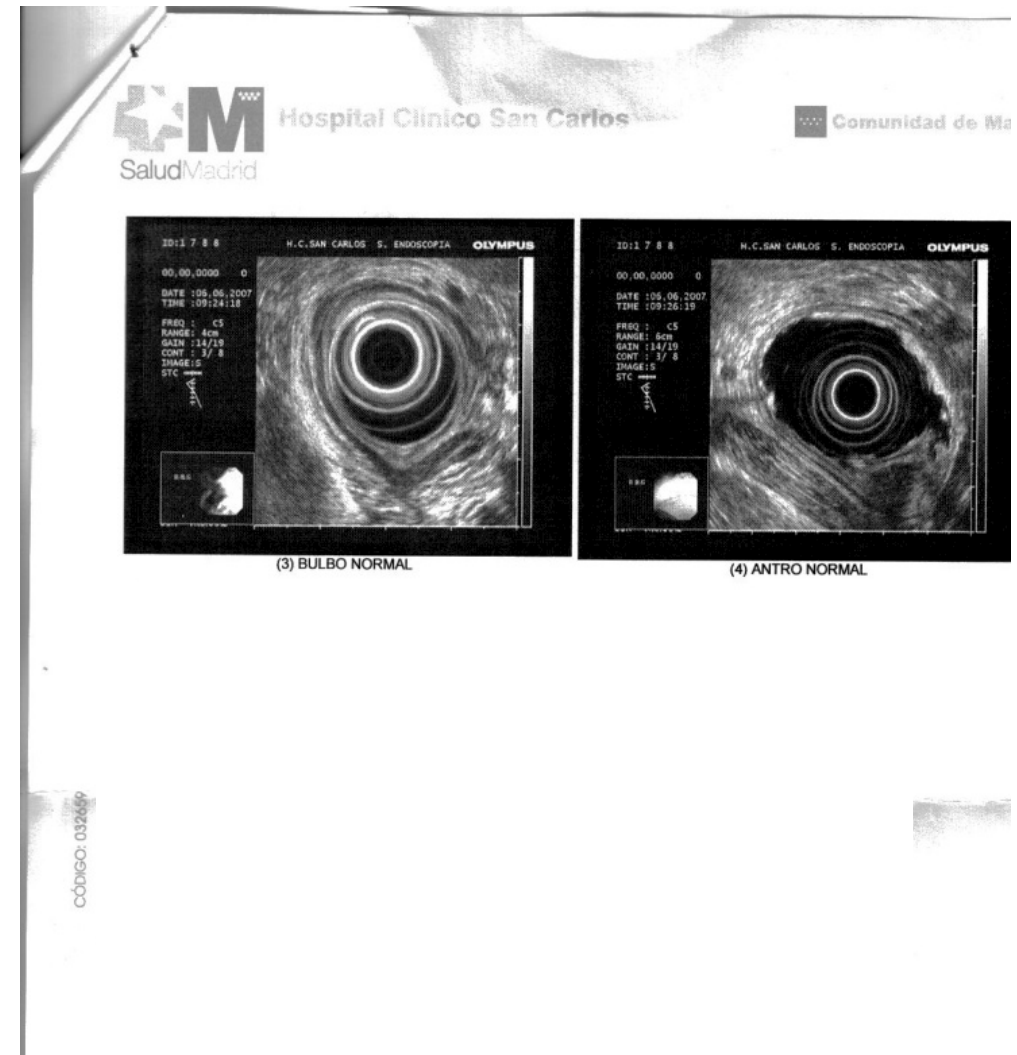
Mecanismo neurohormonal

- Tumores neuroendocrinos:
 - Carcinoide: indolacético y cetosteroides en orina
 - Feocromocitoma: catecolaminas en orina y metanefrinas fraccionadas en plasma. Nueva Eco ginecológica.
 - Vipoma: Péptido intestinal Vasoactivo
 - Gastrinoma: gastrina basal

Cromogranina A: normal
Gammagrafía con Octreótido

PRUEBAS COMPLEMENTARIAS

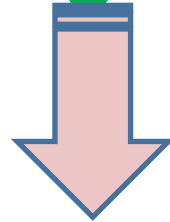
- Gammagrafía con Octreótide:
 - Aumento de captación inespecífico en unión esofagogástrica.
- Ecoendoscopia: se biopsia el área de aumento de captación.
AP: no alteraciones



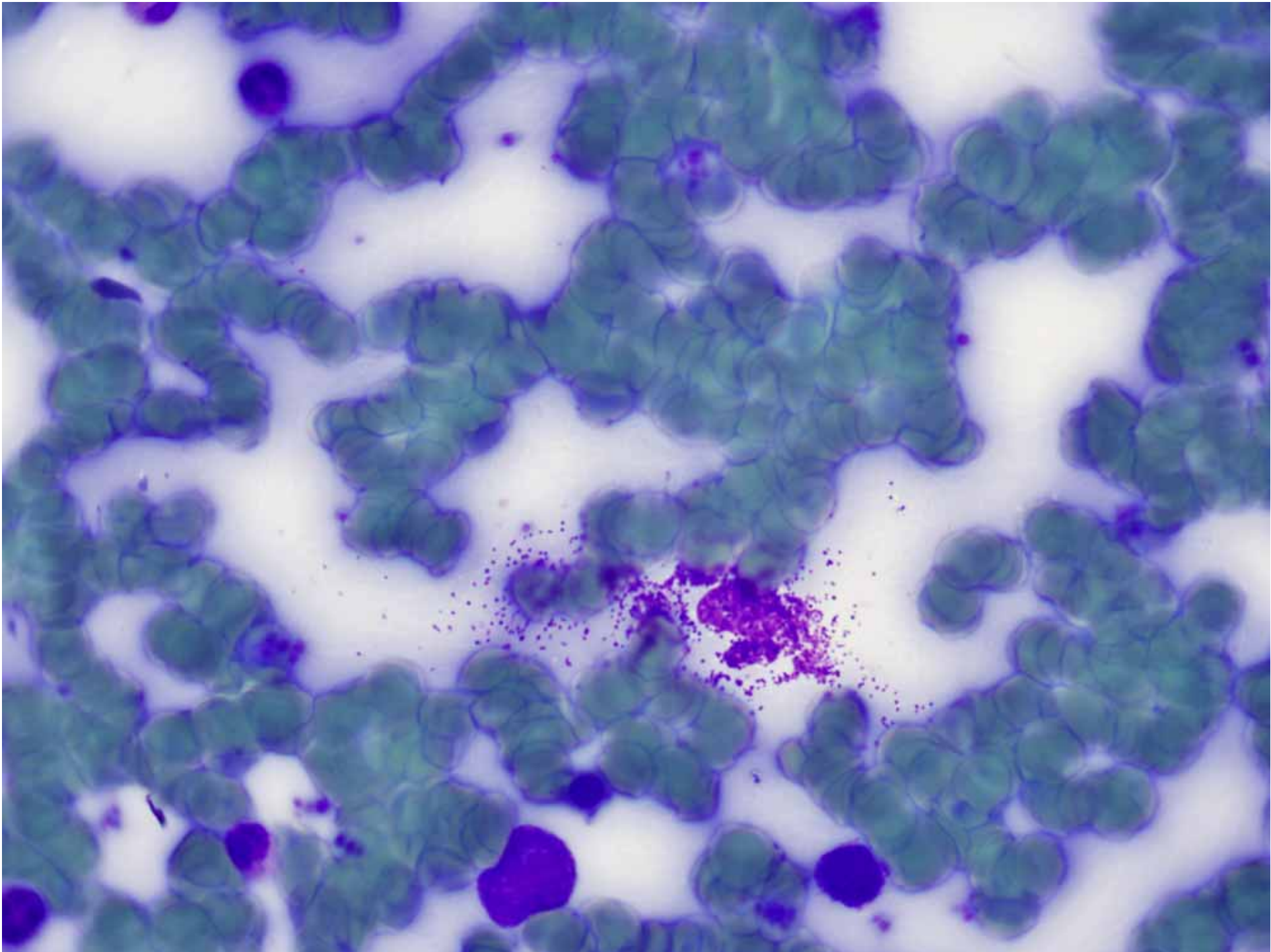
Se solicitó una prueba, que fue diagnóstica...

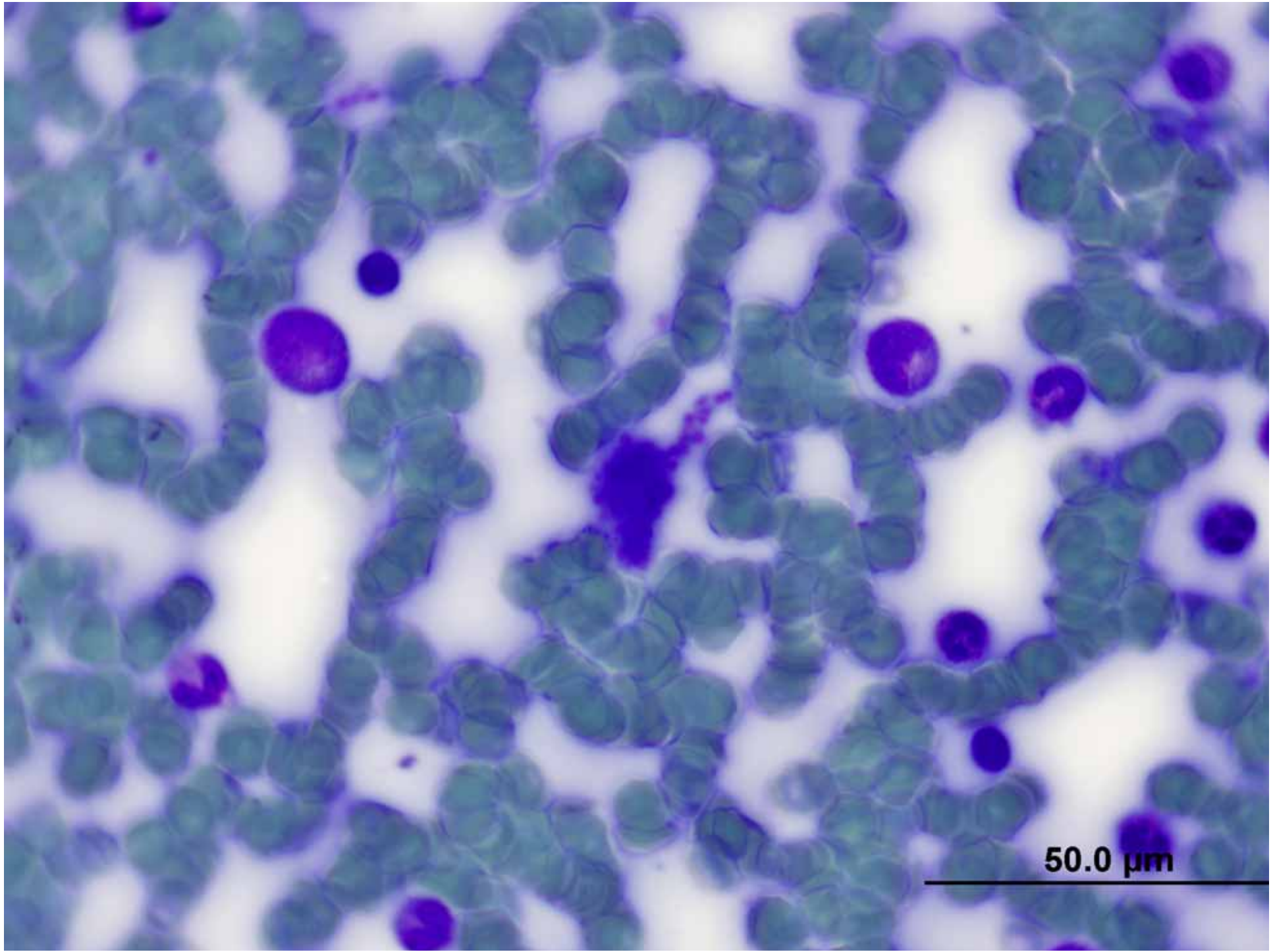
TRIPTASA SÉRICA: 30

ug/L

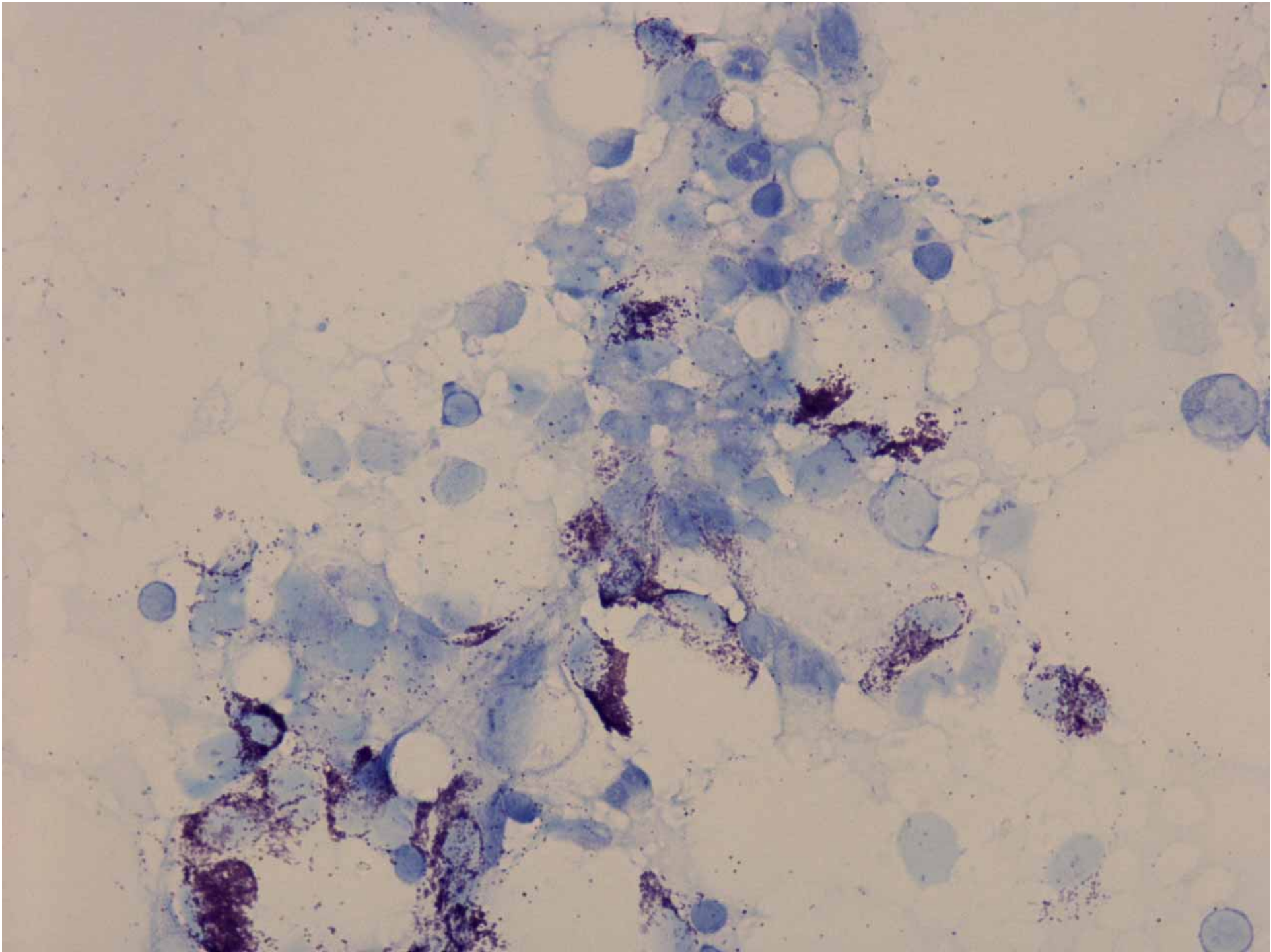


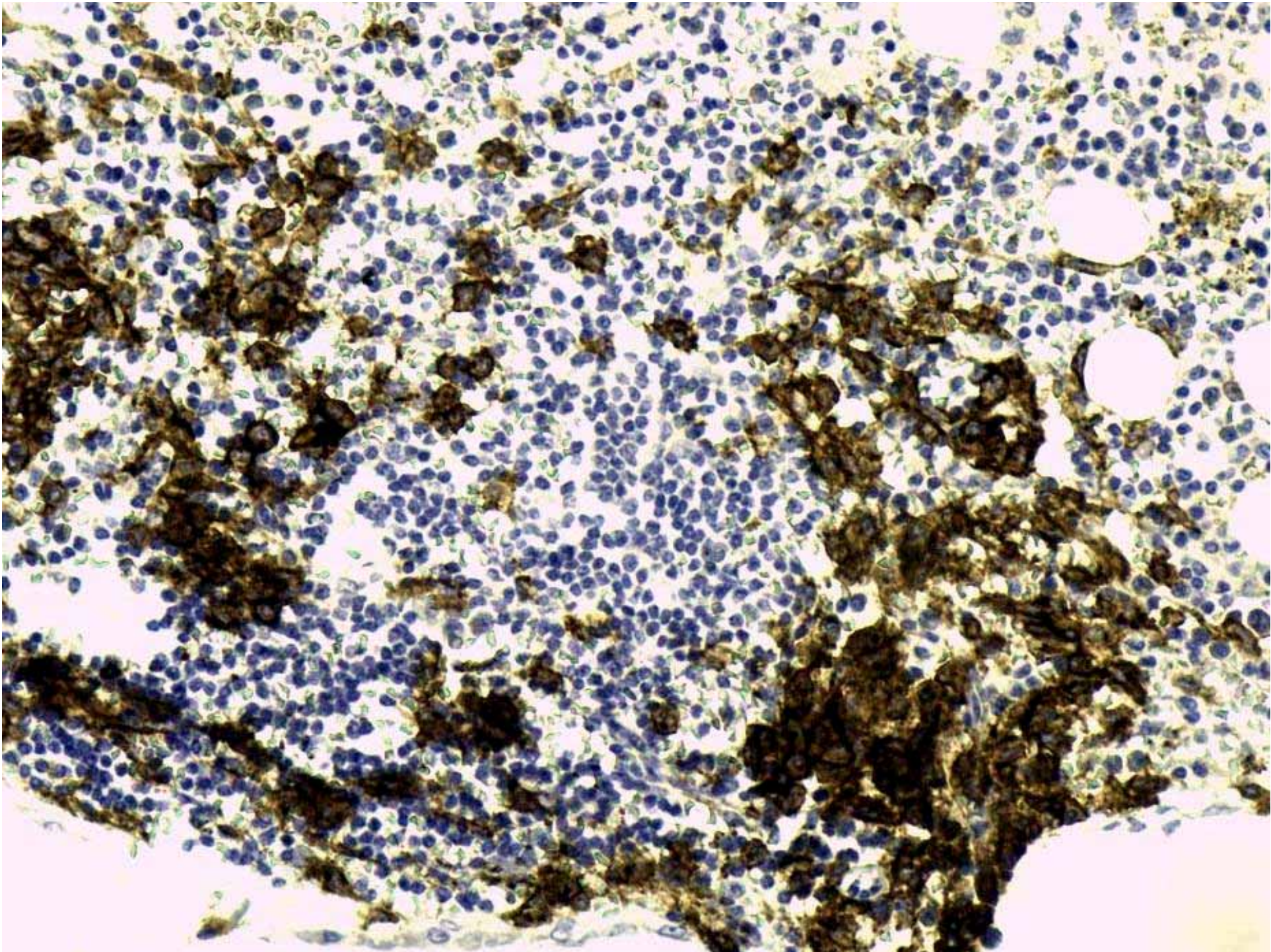
Anafilaxia





50.0 μm

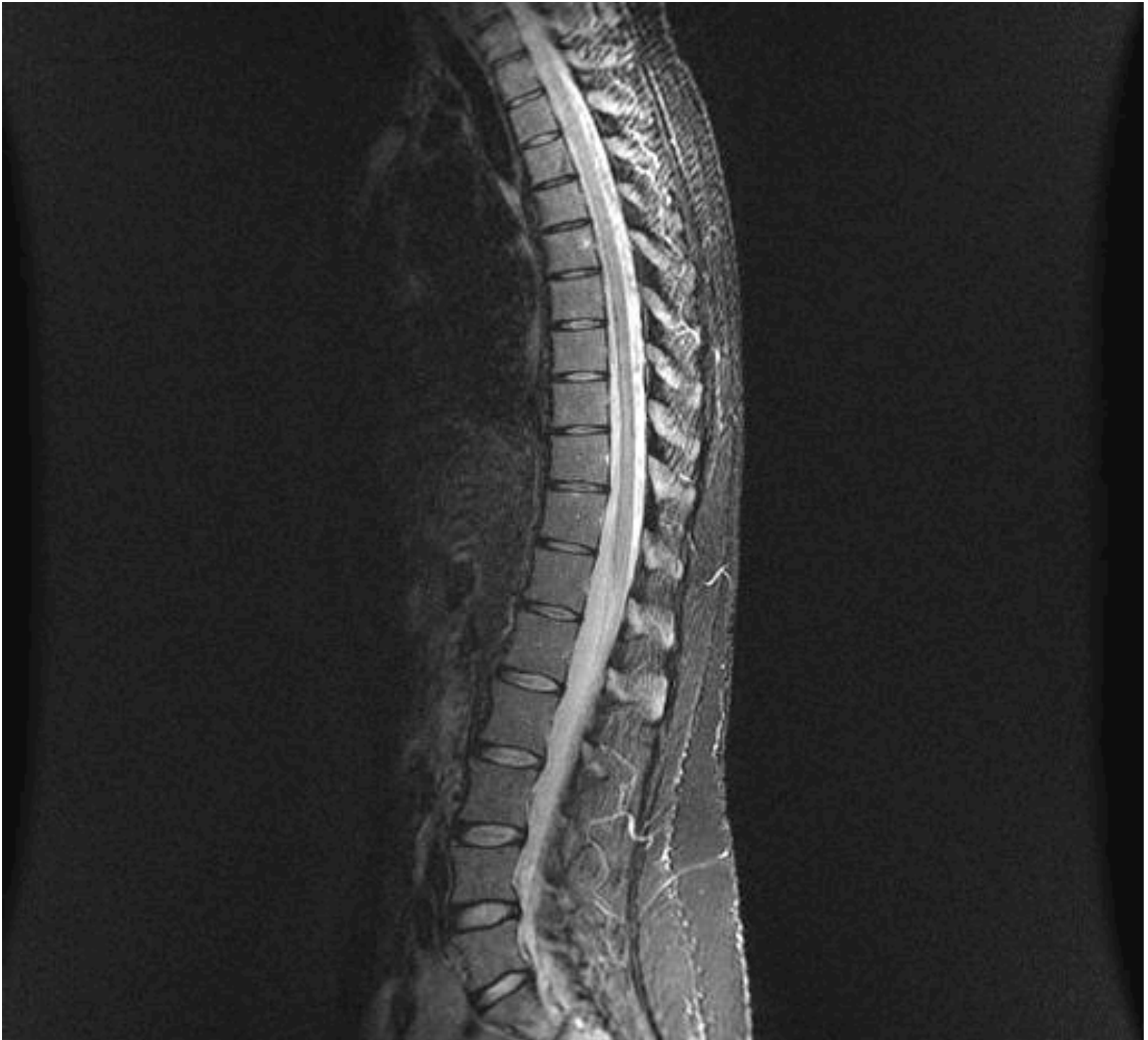



Tratamiento-evolución

- Cromoglicato 200 mg /d
- Fexofenadina 1 c / d
- Ranitidina 150 mg 1-1-1

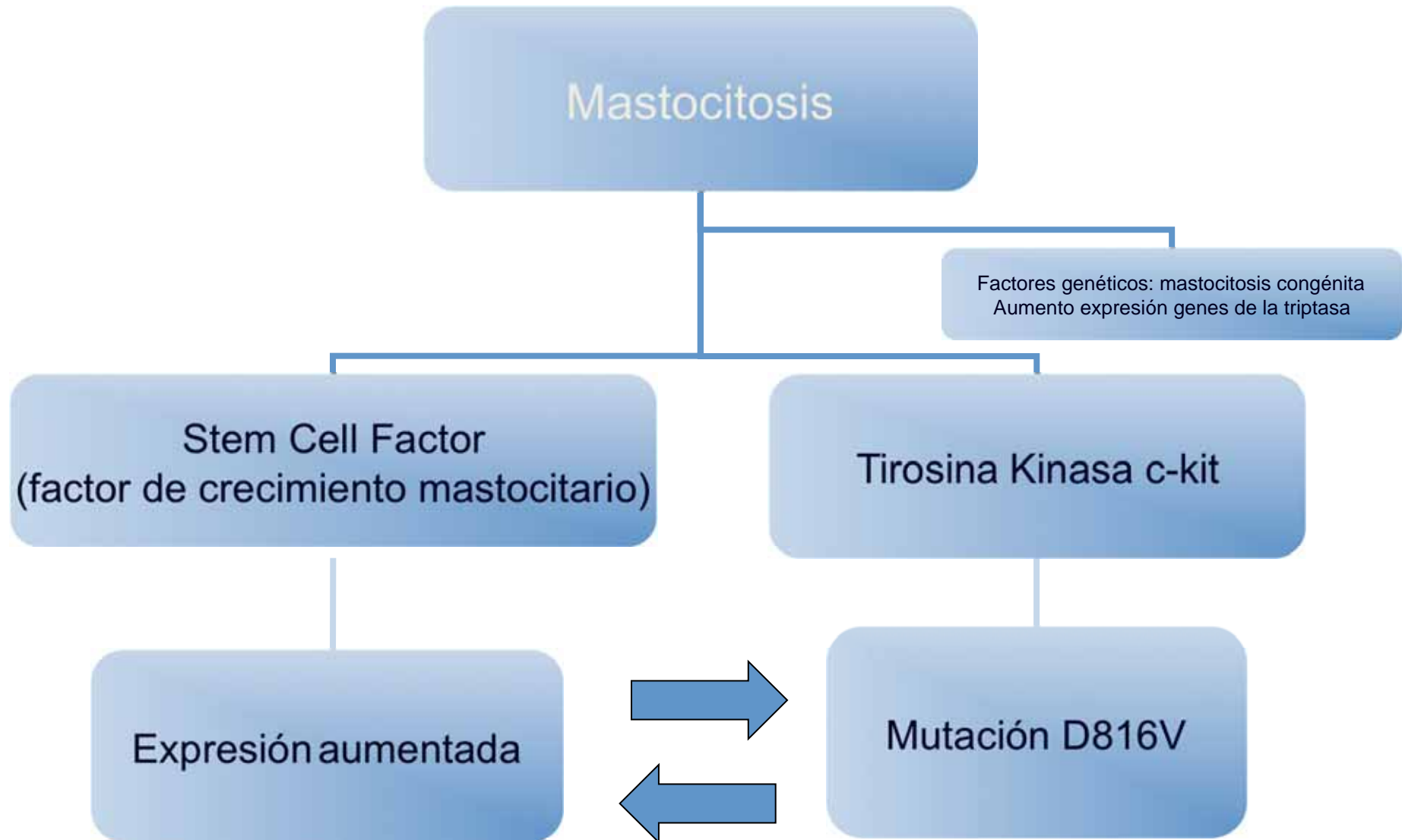
- Oligosintomática
- PTH intacta **38.9** (< 5.5)
- Gammagrafía ósea: aumento captación huesos esponjosos



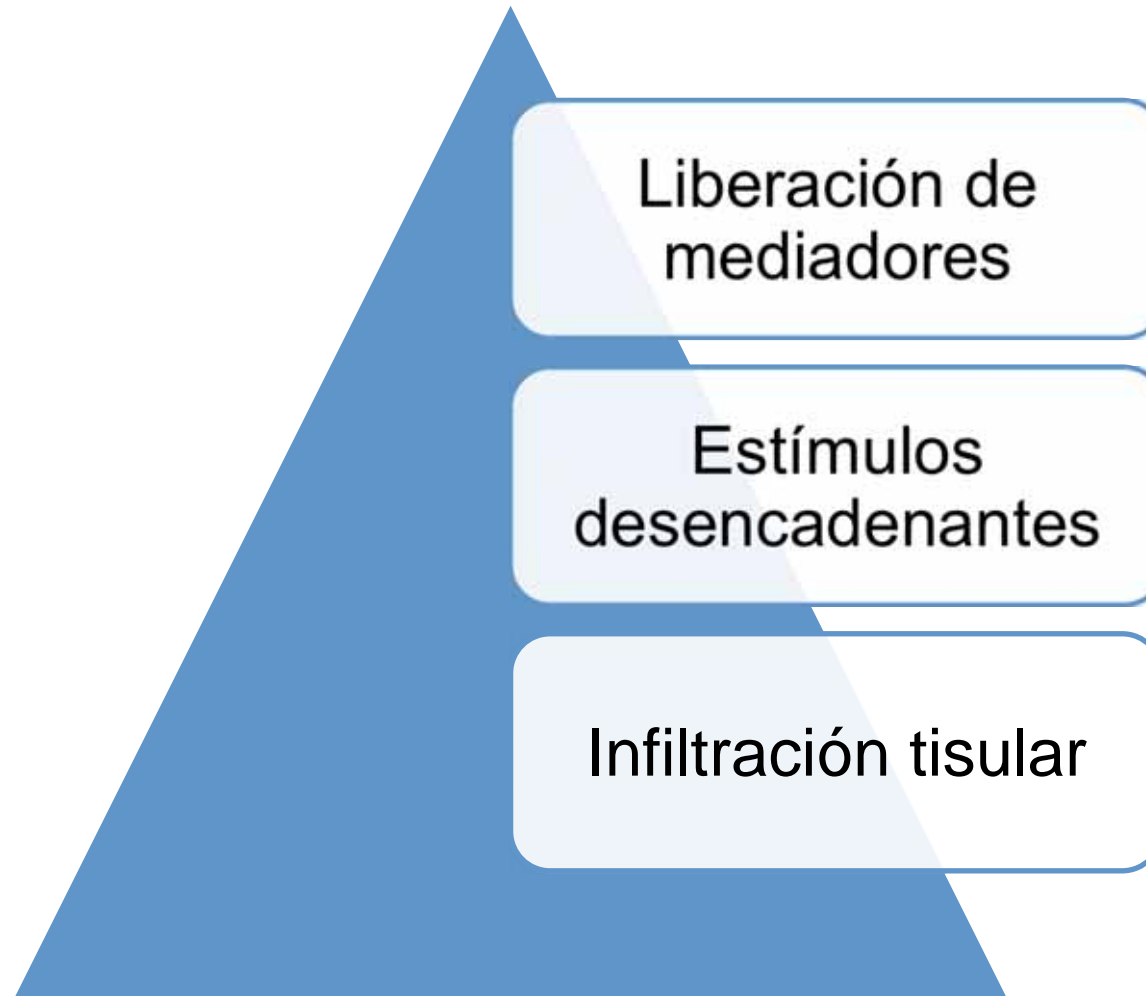
MASTOCITOSIS SISTÉMICA INDOLENTE

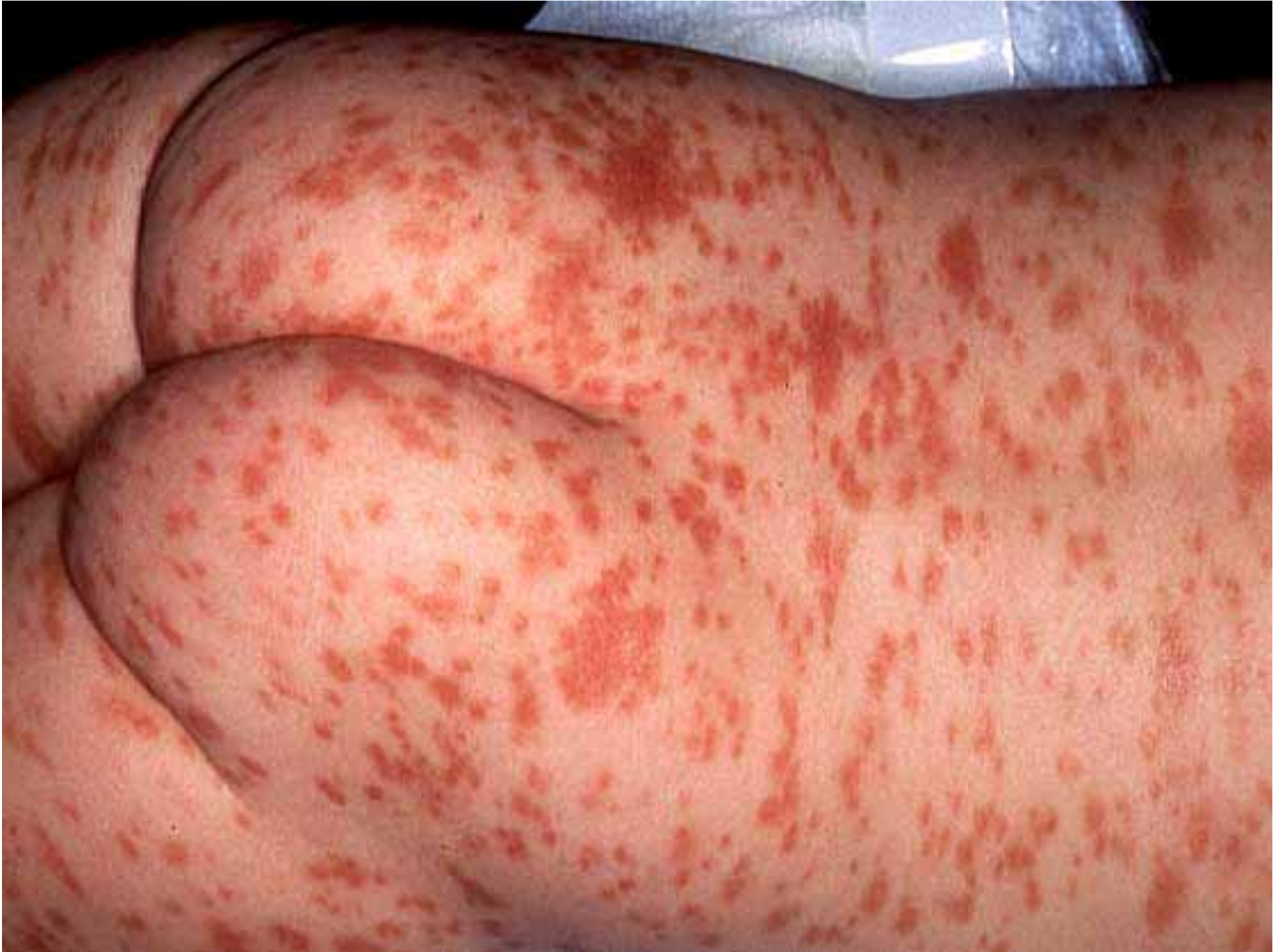- Crisis anafilácticas desencadenadas por la menstruación
- Triptasa sérica: endoproteasa de vida media larga presente de forma exclusiva en mastocitos.
- En estudios post-mortem de muerte súbita: 13% niveles aumentados

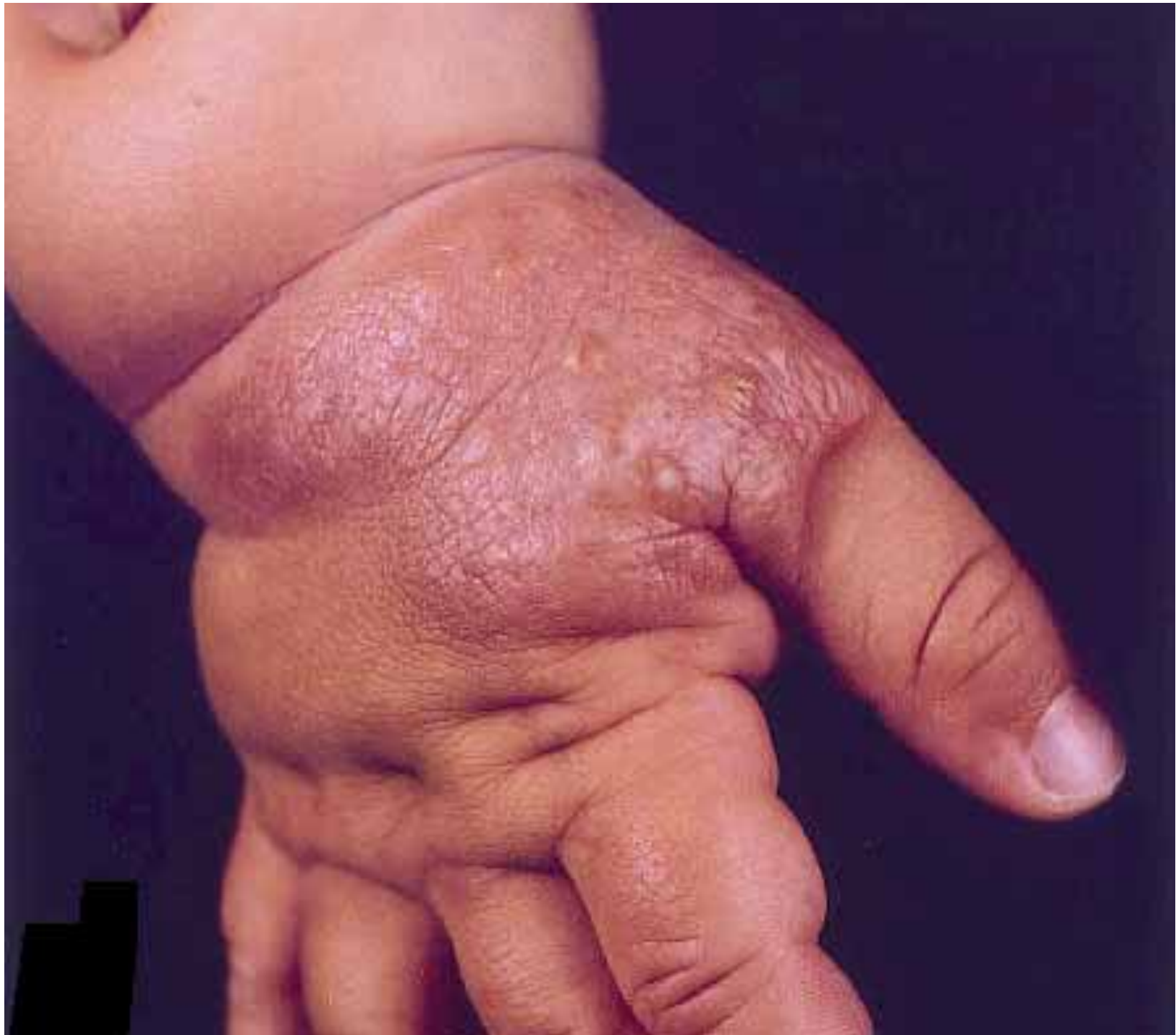Patogenia

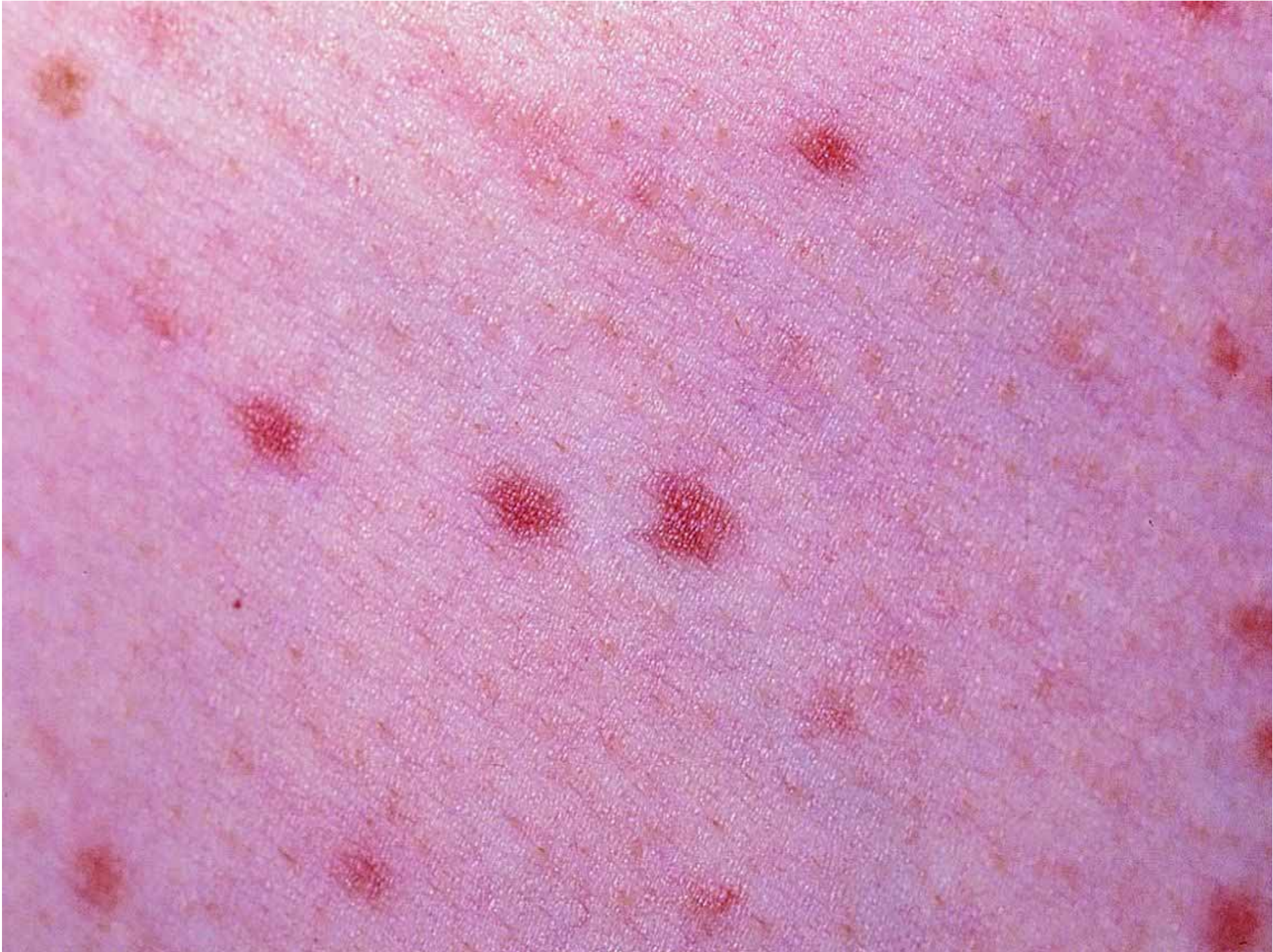

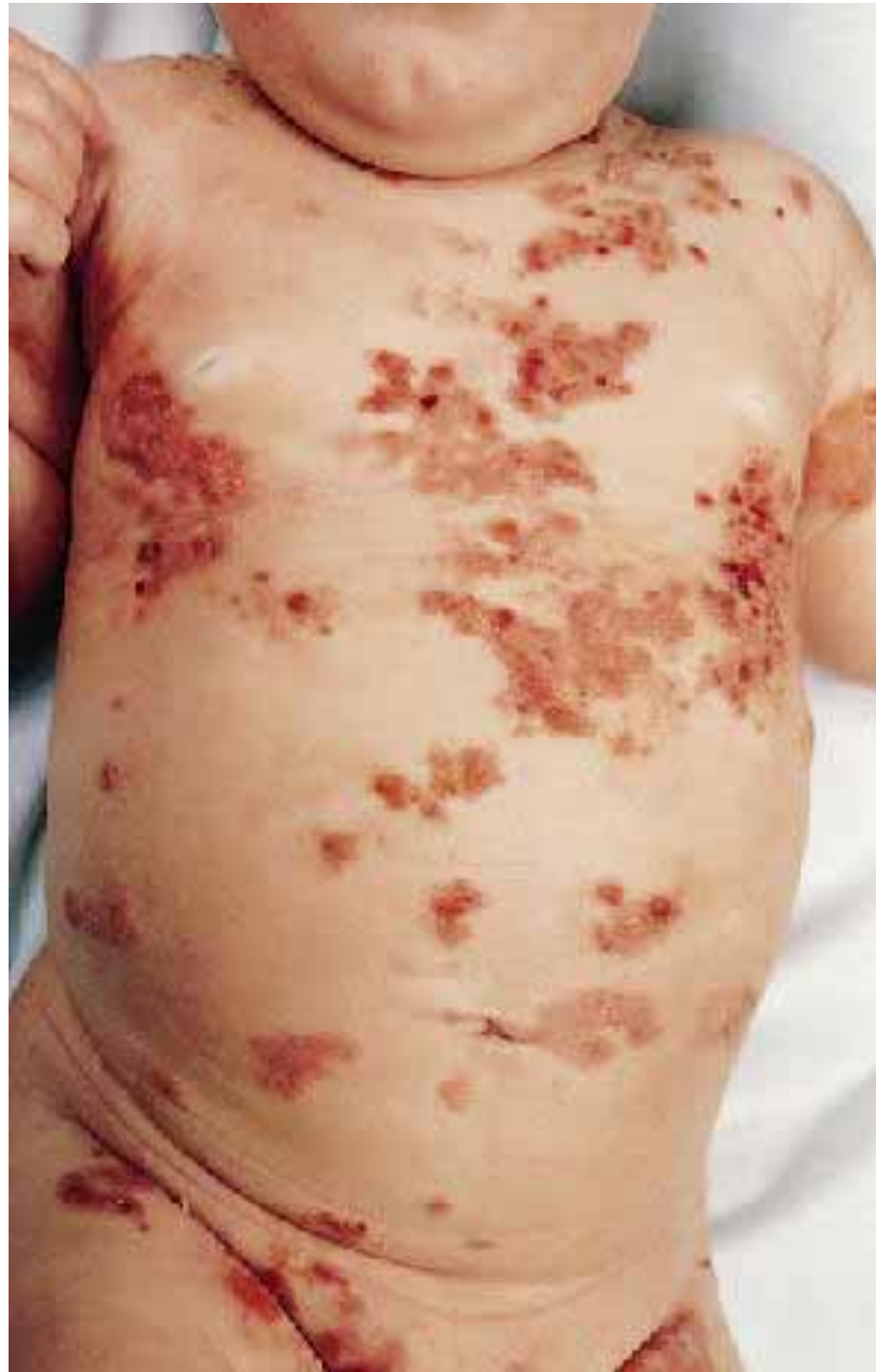Fisiopatología











Diagnóstico

- Inspección cutánea
- Triptasa sérica
- Biopsia de médula ósea con análisis de mutaciones del c-kit
- Gammagrafía ósea
- Criterios diagnósticos de la OMS

- Síndrome de activación monoclonal de los mastocitos
 - Condición subdiagnóstica de Mastocitosis recientemente descrita.
 - Muy común en la práctica clínica diaria

Sonneck K. Int Arch Allergy Immunol 2007;142:158-64.

Diagnóstico Diferencial

- Gran simuladora
- Mastocitosis sistémica indolente: lesiones urticaria-pigmentosa-like. En ausencia de lesiones, suele confundirse con otros trastornos endocrinológicos o alérgicos
- Anafilaxia: presentación poco frecuente (sólo en 2/40 pacientes con ISM antes del Dx)
- TC abdomen: sólo normal en 19%; Hepatoesplenomegalia, adenopatías retroperitoneales/periportales, engrosamiento omento-mesenterio, ascitis, Budd-Chiari.



hypotensive menstruation



About 4,170,000 results (0.17 seconds)

[Advanced search](#)


- ▶ [Simpson et al, Anaphylactoid reactions associated with **menstruation**](#) +1


www.mja.com.au/public/issues/175_08_151001/.../simpson.html - [Cached](#)

by G Simpson - [Cited by 3](#) - [Related articles](#)

The following three **menstrual** cycles were uneventful, but with the fourth she had a further episode of severe **hypotension** and generalised rash, ...

[Display Settings:](#) Abstract

 The following term was ignored: :

 See the search [details](#).

[Allergy](#). 1987 Aug;42(8):477-9.

Grave anaphylactic-like reaction in the course of menstruation. A case report.

[Basomba A](#), [Guerrero M](#), [Campos A](#), [Peláz A](#), [Villalmanzo IG](#).

Sección de Alergia, Hospital LA FE, Valencia, Spain.

Abstract

The case of a woman with a serious anaphylactic pattern during **menstruation** is described. The patient had a clinical picture of urticaria, angioedem shock at each **menstruation** for a period of 2 years until hysterectomy was performed. The studies showed no hormonal or immunological change. Tt relevant finding was the extraordinarily strong vasodilating action of the menstrual fluid in the patient, and not in the controls. The results of the study the possibility of two mechanisms: 1) an IgE-mediated mechanism causing **hypersensitivity** to some metabolic substance in the menstrual fluid and excessive pharmacological vasodilatory action produced by the prostacyclin in the fluid itself.

CONCLUSIONES

- “Enfermedad rara pero importante”
- Infradiagnosticada: síncope de repetición, flushing, osteoporosis: “Think anaphylaxis”
- Recordarla en el momento indicado puede salvar una vida

