SEMI
LA VISIÓN GLOBAL DE LA PERSONA ENFERMA
XXXV
Congreso Nacional de la Sociedad Española de Medicina Interna (SEMI)
IV Congreso Ibérico de Medicina Interna
II Congreso de la Sociedad de Medicina Interna de la Región de Murcia
Sociedad Murciana de Medicina Interna
SMI
19-21 de Noviembre de 2014
Auditorio y Centro de Congresos Víctor Villegas. Murcia

XXXV
Congreso Nacional de la Sociedad
Española de Medicina Interna (SEMI)
IV Congreso Ibérico de Medicina Interna
II Congreso de la Sociedad de Medicina Interna de la Región de Murcia

19-21 Noviembre 2014
Auditorio y Centro de Congresos Víctor Villegas
Murcia

TALLER 11

APRENDIZAJE DE TÉCNICAS DIAGNÓSTICAS EN ENFERMEDADES AUTOINMUNES SISTÉMICAS

Capilaroscopia

Dr. José Antonio Todolí Parra
Servicio de Medicina Interna
Hospital Universitario y Politécnico La Fe. Valencia

CAPILAROSCOPIA

- Examen del lecho capilar periungueal con un microscopio
- Iniciada en 1912 por Lombard
- En 1922 y en 1937 Müller publica: "Los capilares de la superficie corporal humana en salud y en enfermedad"y "Los vasos sanguíneos más finos del hombre en salud y enfermedad".

Otfried Müller 1873-1945

Müller, Otfried (1873-1945)

Mediziner. 1904 Ass.-Arzt an der Med. Klinik, seit 1905 PDoz. für Innere Medizin, 1906 LA für Physikalische Diagnostik, 1907 (tit.) ao. Prof. und Vorstand der Medizinischen Poliklinik, 1908 ao. Prof., 1912-1934 o. Prof. für Innere Medizin und Vorstand der Medizinischen Klinik und Poliklinik in Tübingen.

Profesor de Medicina Interna y miembro directivo de la Clínica Médica en Tübingen

DIE KAPILLAREN DER MENSCHLICHEN KÖRPEROBERFLÄCHE

IN GESUNDEN UND KRANKEN TAGEN

In Gemeinschaft mit den Privatdozenten und Assistenzärzten der Klinik Herren Dr. Dr. Eugen Weiß (z. Z. Regierungsmedizinalrat und leitender Arzt am Versorgungskrankenhaus in Heilbronn), Bruno Niekau und Walter Parrisius

dargestellt von

PROFESSOR OTFRIED MÜLLER
VORSTAND DER MEDIZINISCHEN KLINIK IN TÜBINGEN

Mit 187 farbigen Abbildungen auf 20 Tafeln und 28 Textabbildungen

1 · 9 · 2 · 2

VERLAG VON FERDINAND ENKE IN STUTTGART

SOCIÉTÉ VAUDOISE DES SCIENCES NATURELLES LAUSANNE

NOVA ACTA LEOPOLDINA
ABHANDLUNGEN DER KAISERLICH LEOPOLDINISCH-CAROLINISCH DEUTSCHEN AKADEMIE DER NATURFORSCHER
Herausgegeben und redigiert im Namen der Kaiserlich Leopoldinisch-Carolinisch Deutschen Akademie der Naturforscher von
EMIL ABDERHALDEN
Neue Folge Band 12 Nummer 84

Die Pathologie der menschlichen Kapillaren

von

Prof. Dr. Otfried Müller
Emerit. Vorstand der medizinischen Klinik und Poliklinik in Tübingen

Mit 22 Abbildungen im Text

B 7476

Halle (Saale) // 1943

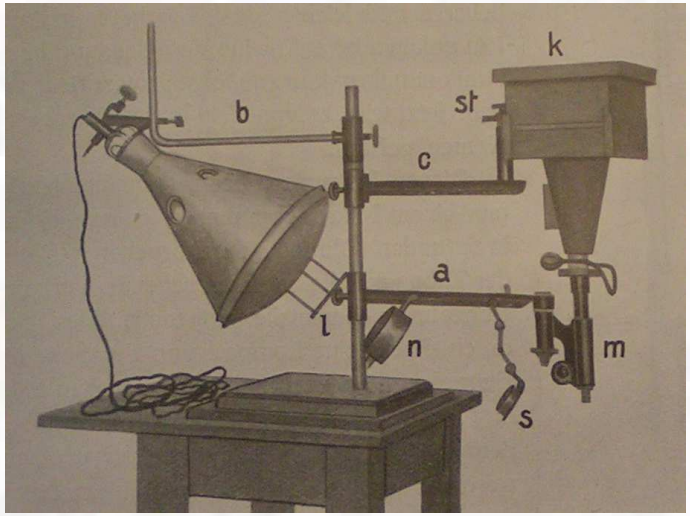



Abb. 10.

4

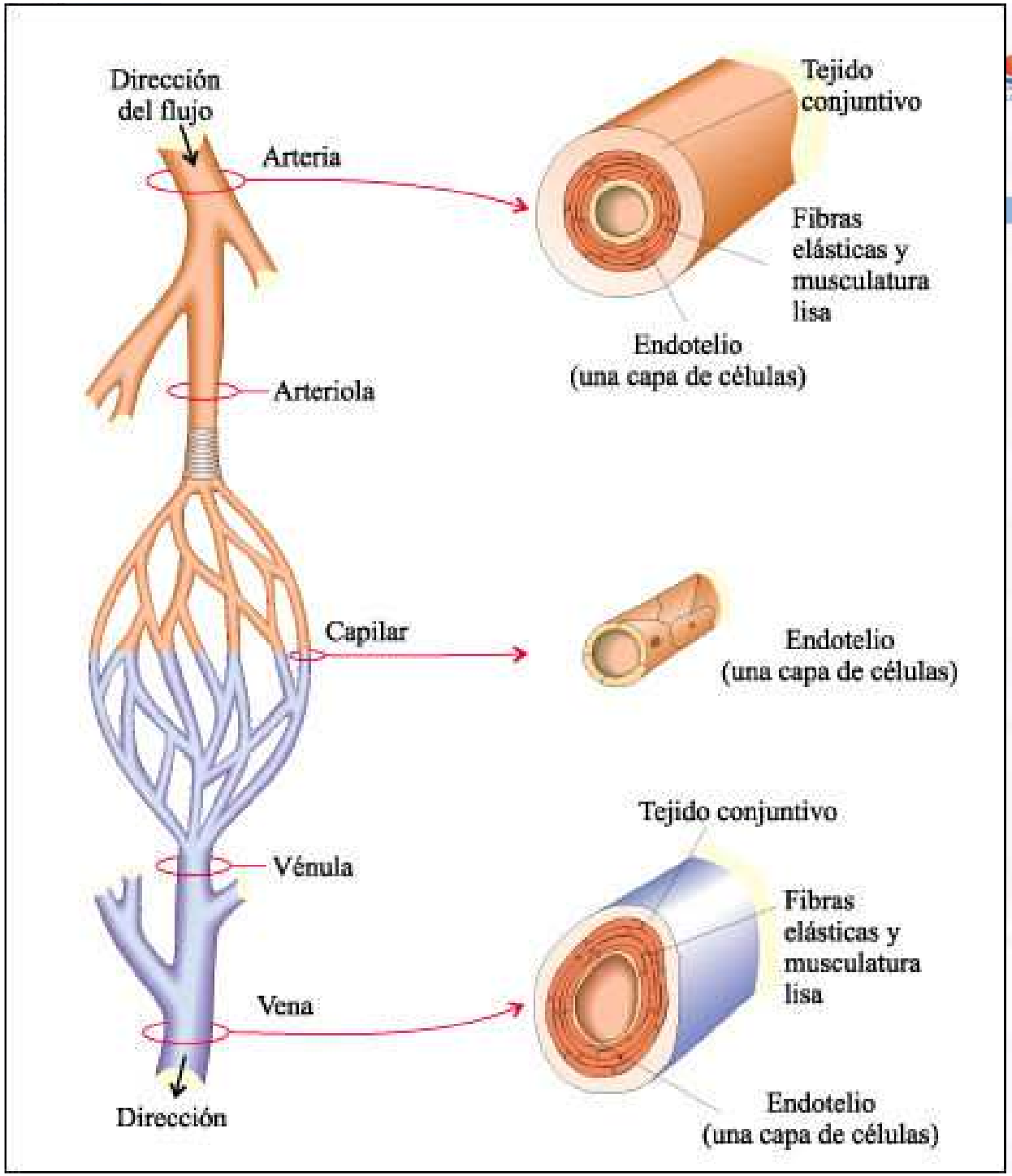

Función vascular

- Diámetro: tono y pared vascular
- Flujo: TA y pared vascular
- Inflamación, coagulación, fibrinolisis, angiogénesis

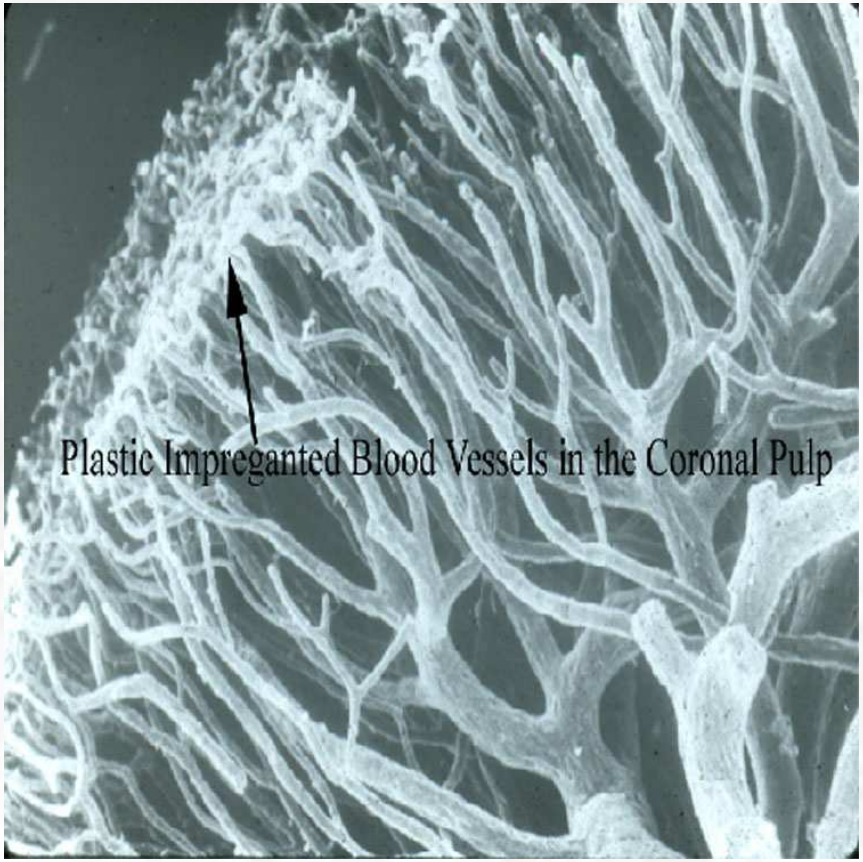

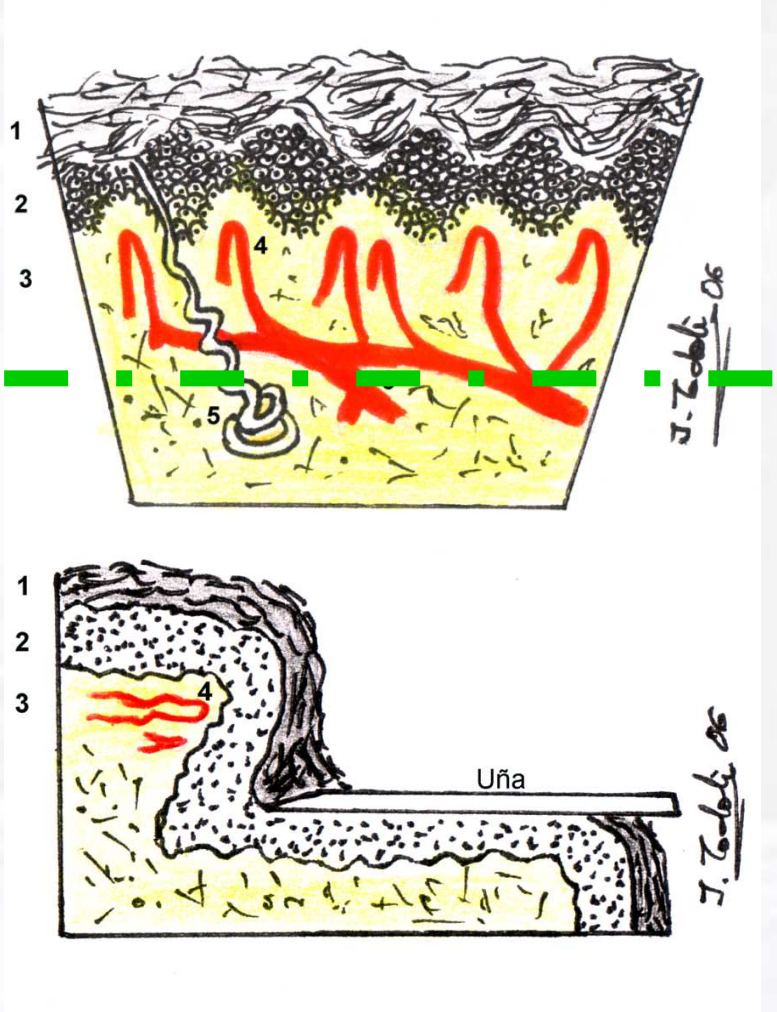

1.Capa córnea (queratina). 2. Epidermis. 3. Dermis. 4. Papila dérmica y capilar. 5. Glándula sudorípara. 6. Plexo venoso.

TIPOS DE CAPILAROSCOPIA

MORFOLÓGICA

Descripción del lecho capilar periungueal con un microscopio

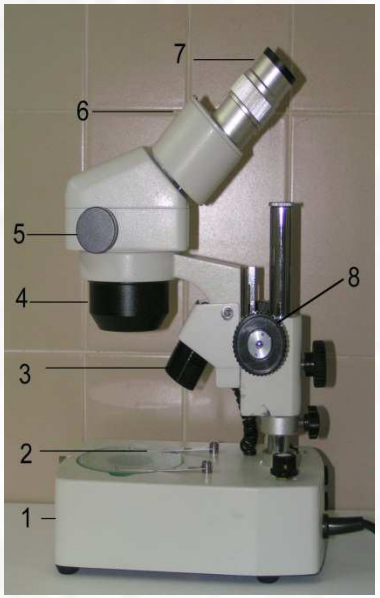

DINÁMICA

Análisis de las variaciones, espontáneas o inducidas de los parámetros hemodinámicos de la microcirculación

- Test de exposición local al frío
- Hiperemia reactiva postoclusión arterial
- Estímulos farmacológicos

FLUJOMETRIA POR LÁSER DOPPLER

- **Sin capilaroscopio (LDF):** Cuando aplicamos el láser doppler a la piel medimos el flujo de un área de capilares tanto papilares como del plexo subpapilar, de modo que el 80% de la medición corresponde a estos últimos y no a los capilares nutricionales

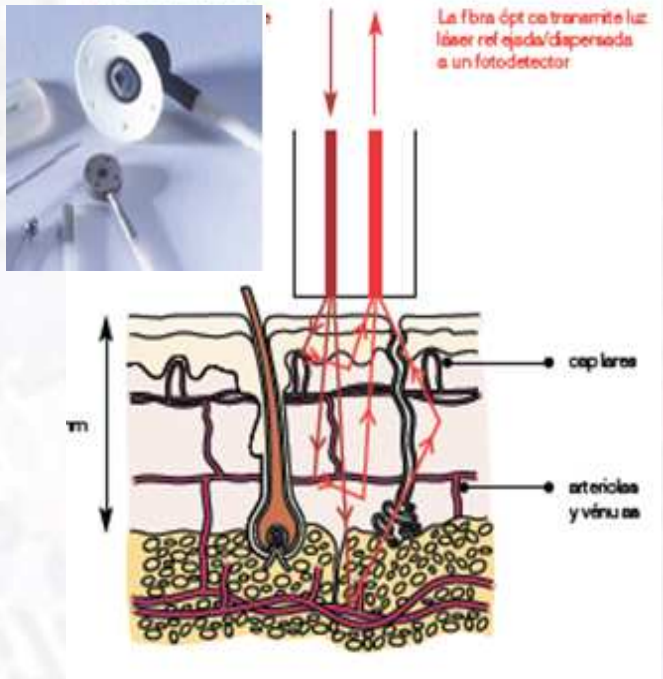

- **Con capilaroscopio:www.kktechnology.com**

Videocapilaroscopio con un láser doppler.
Permite medir velocidades de 0.02 mm/seg a 14.6 mm/seg en un solo capilar, calculando una media de 20 medidas por segundo

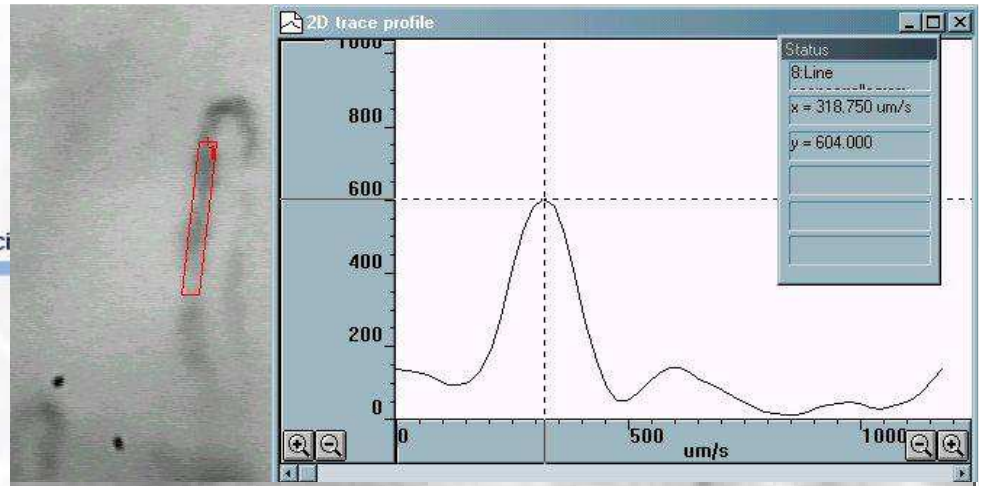



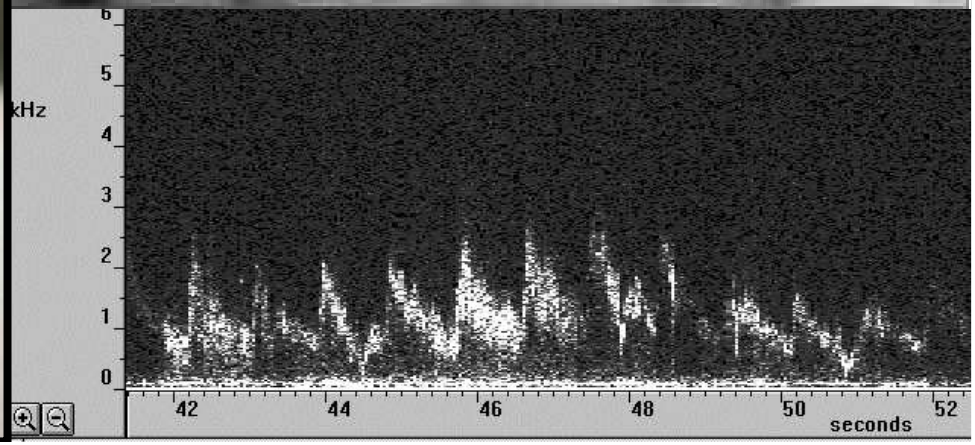

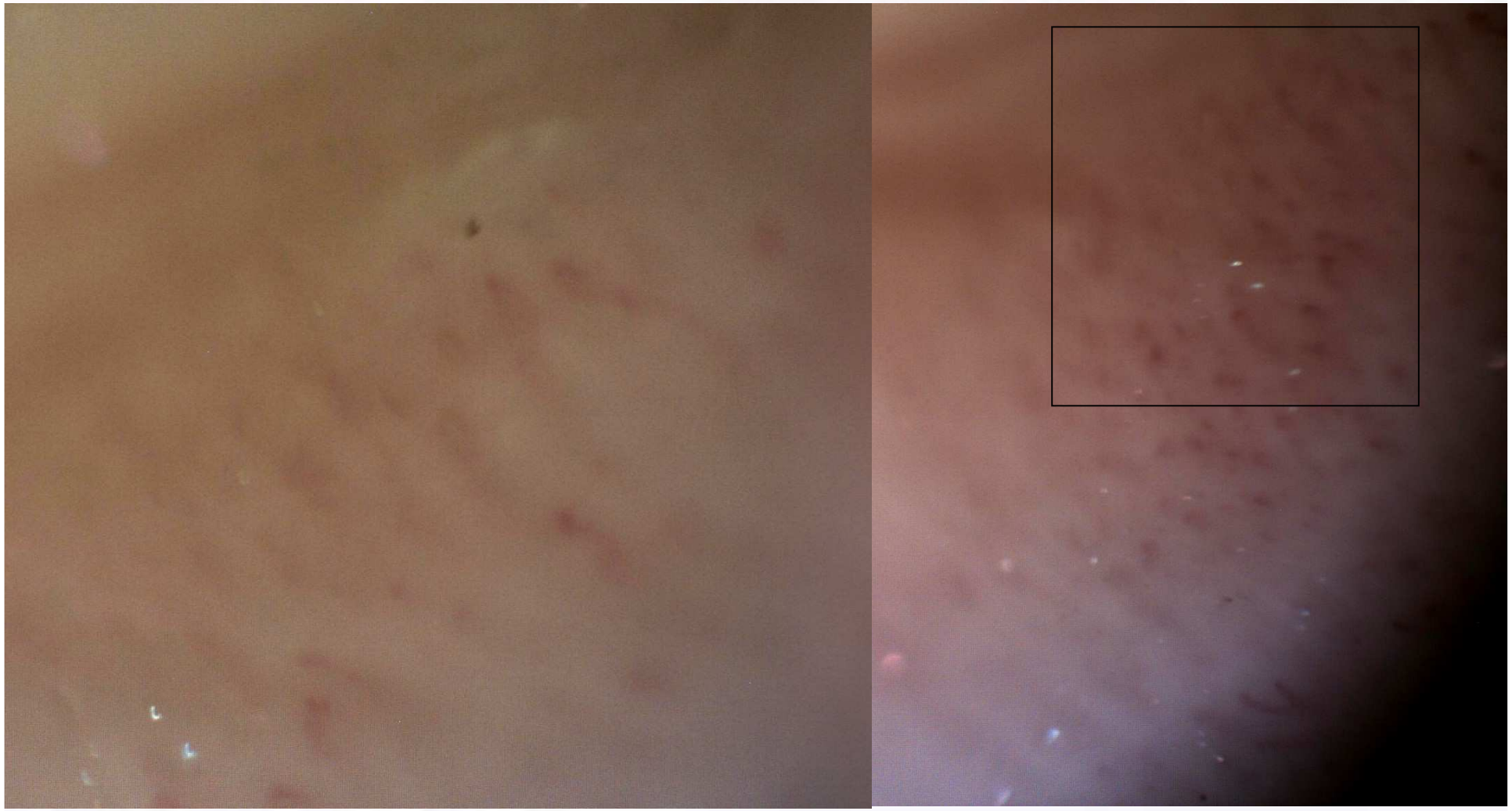

Medición basal y con hiperemia venosa (manguito de presión humeral a 60 mmHg 2 min)

Marcadores serológicos de disfunción endotelial

- ↑ Endothelin 1
- ↑ vWf (Von Willebrand factor)
- ↑ adhesion molecules (ICAM e VCAM)
- ↑ TXA 2 metabolites
- ↓ endothelial-dependent vasodilatation
- ↓ t-PA and ↑ PAI (plasmatic)
- Metaloproteasas

Clin Rheumatol (2003) 22: 102–106
DOI 10.1007/s10067-002-0684-z

ORIGINAL ARTICLE

V. Riccieri · T. Rinaldi · A. Spadaro · R. Scrivo
F. Ceccarelli · M. Di Franco · E. Taccari · G. Valesini

Interleukin-13 in systemic sclerosis: relationship to nailfold capillaroscopy abnormalities

Abstract The aim of this study was to investigate whether interleukin-13 (IL-13) serum levels correlate to different nailfold capillaroscopy (NC) findings in patients with systemic sclerosis (SSc). IL-13 serum levels were measured using an ELISA method. The following NC abnormalities were considered: the presence of giant loops, haemorrhages, loss of capillaries, disorganisation of the vascular array, ramified/bushy capillaries and sludging of blood. A semiquantitative rating scale was adopted to score these changes, as well as a rating system for avascular areas and three morphological NC patterns ('early', 'active' and 'late'). Mean capillary density was determined by counting the total number of capillaries in a 1 mm length, and the arterial and venous diameters of the capillary as well as the total loop diameter were measured. In SSc patients IL-13 serum levels were significantly higher than in controls ($P < 00.1$), whereas in patients with ($n = 8$) and without ($n = 24$) abnormal IL-13 serum levels (>17 pg/ml) the comparison of the NC features showed significantly relevant differences concerning a more frequent 'active' NC pattern ($P < 0.02$), the presence of haemorrhages ($P < 0.0037$) and sludging of blood ($P < 0.038$), as well as larger total loop ($P < 0.036$) and arterial ($P < 0.03$) diameters, in those patients with elevated IL-13 serum levels. The study confirmed that IL-13 serum levels are higher in the sera of patients with SSc, and shows for the first time the significant correlations between this serological finding and some of the main relevant SSc capillaroscopic features, leading us to believe that this cytokine not only seems to sustain the immunological and fibrotic process of SSc, but might have a role in determining the more severe microvascular lesions in this disease.

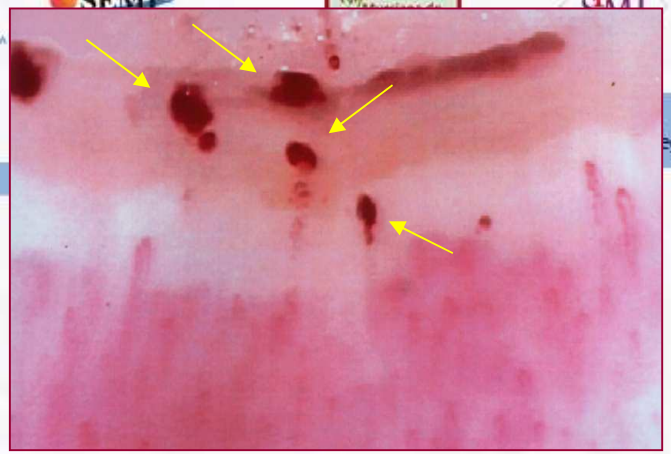

"...the comparison of the NC features showed significantly relevant differences concerning a more frequent "active" NC pattern, presence of haemorrhages, sludge of blood, as well as larger total loop and arterial diameters in those patients with elevated IL-13 serum levels..."

CAPILAROSCOPIA MORFOLÓGICA

- No invasiva
- Facilidad de ejecución
- Relativo bajo costo
- Alta sensibilidad
- Valor diagnóstico y pronóstico en sus indicaciones



- Escasa especificidad
- Falta de criterios de normalidad uniformemente aceptados
- Insuficiente visibilidad de los capilares en algunas etnias
- Dependencia experiencia e interpretación de cada observador

CONTRAINDICACIONES. Ninguna
COMPLICACIONES. Ninguna

TÉCNICA CAPILAROSCÓPICA

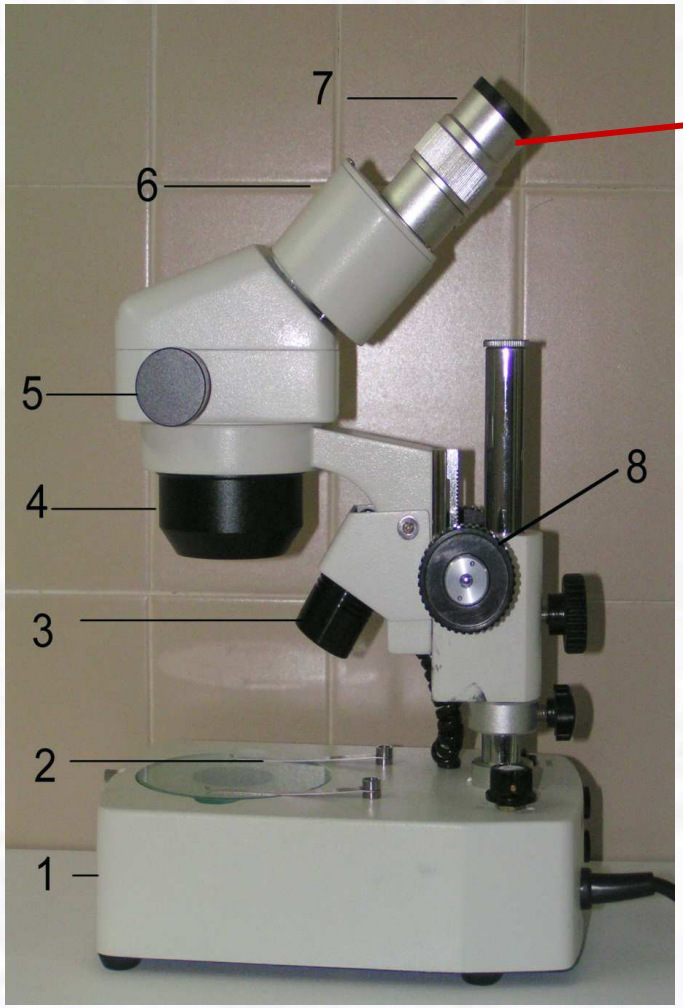



VIDEOCAP



Condiciones de observación

- No manicura en los 15 días previos. No esmalte.
- Habitación con Tª cálida (20-24 ºC) estable
- Permanecer a dicha temperatura al menos 15 min antes
- No fumar en la hora previa
- No examinar dedos con microtraumas

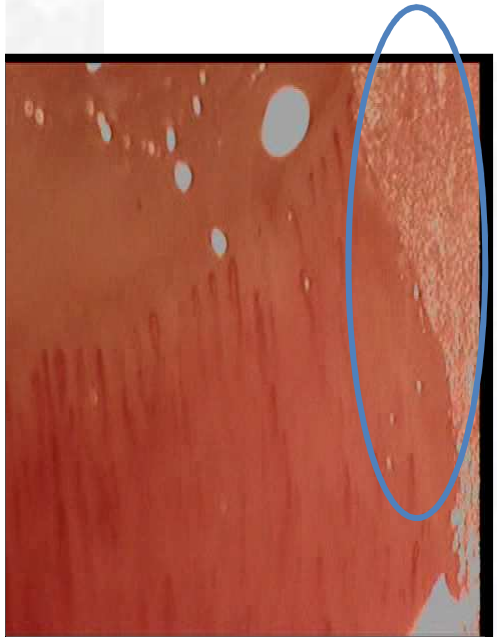

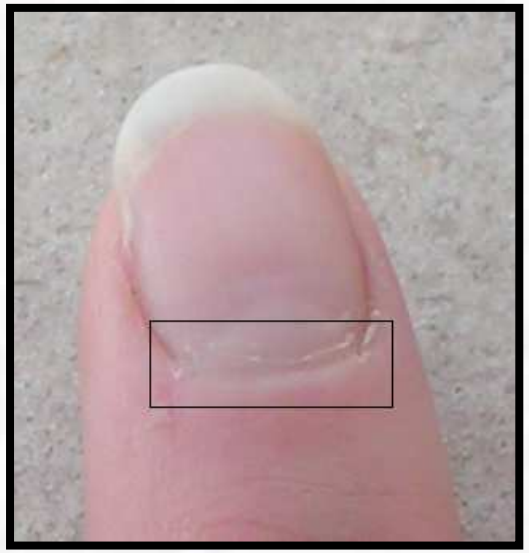

Metodología de la evaluación

- Dedos 2º a 5º de ambas manos
- Iniciar al mínimo aumento (visión panorámica) e ir aumentando
- Evaluación sistemática
- Informe capilaroscópico

a) **Morfología capilar**

b) **Densidad**

c) **Flujo**

d) **Plexo venoso**

e) **Área pericapilar**

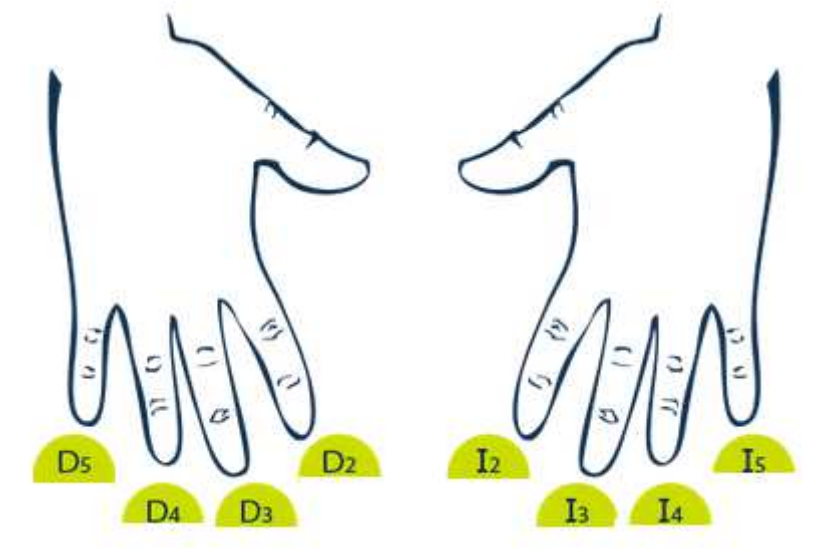

http://www.capilaroscopia.es

App Store

Google play

SEMI

Sociedad Murciana de Medicina Interna

SMI

19-21 Noviembre 2014
Auditorio y Centro de Congresos Víctor Villegas
Murcia

http://www.capilaroscopia.es/

CAPILAROSCOPIA GREC

App Store

Google play

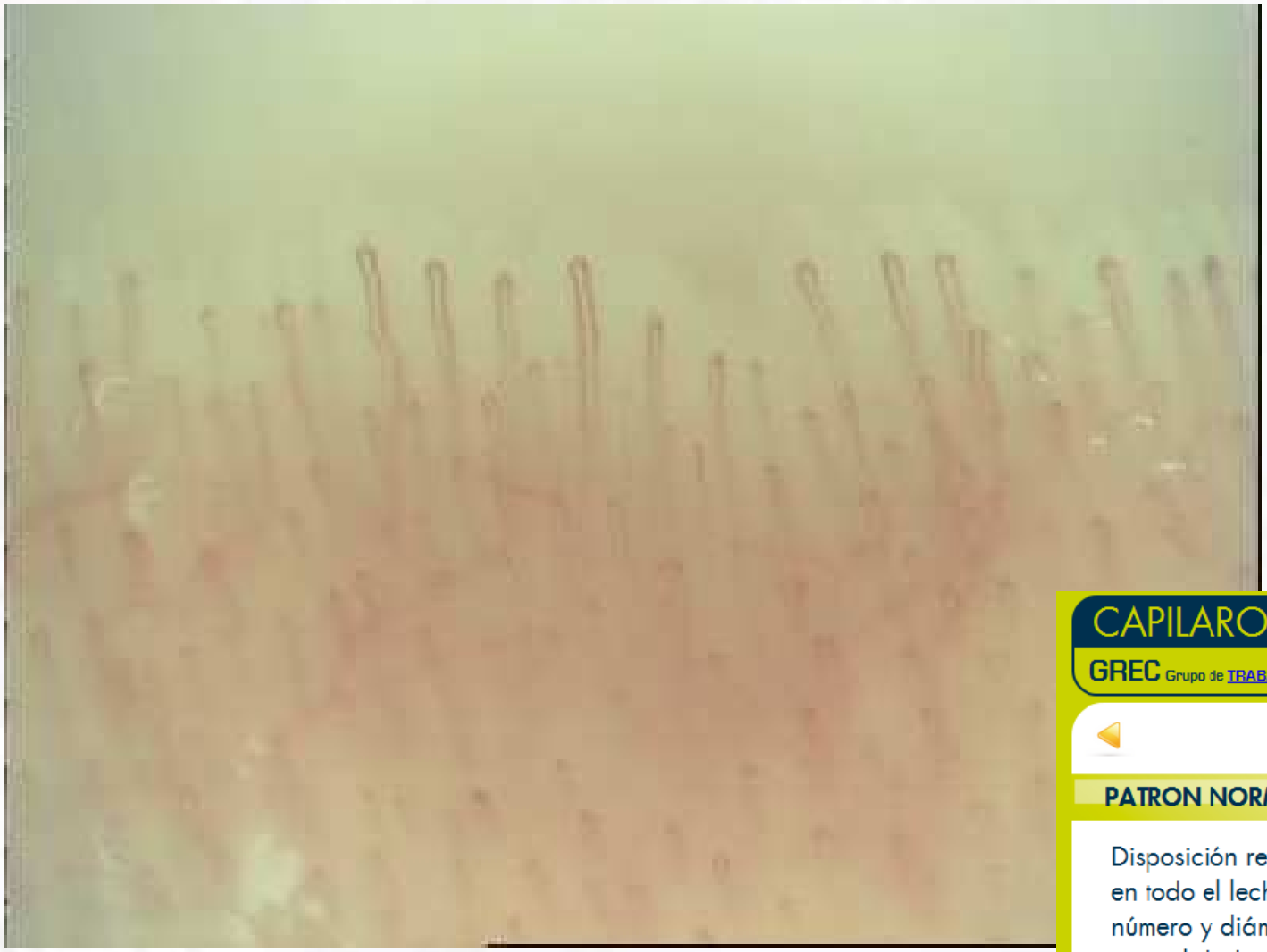

CAPILAROSCOPIA

GREC Grupo de TRABAJO para el Estudio de la Capilaroscopia

PATRON NORMAL

Disposición regular de las asas capilares en todo el lecho periungueal, con forma, número y diámetro capilar dentro de la normalidad.

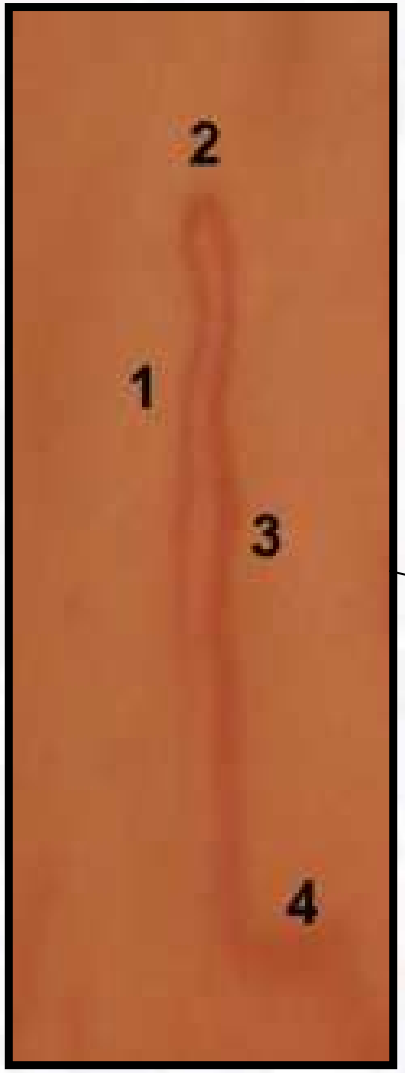
2
1
3
4

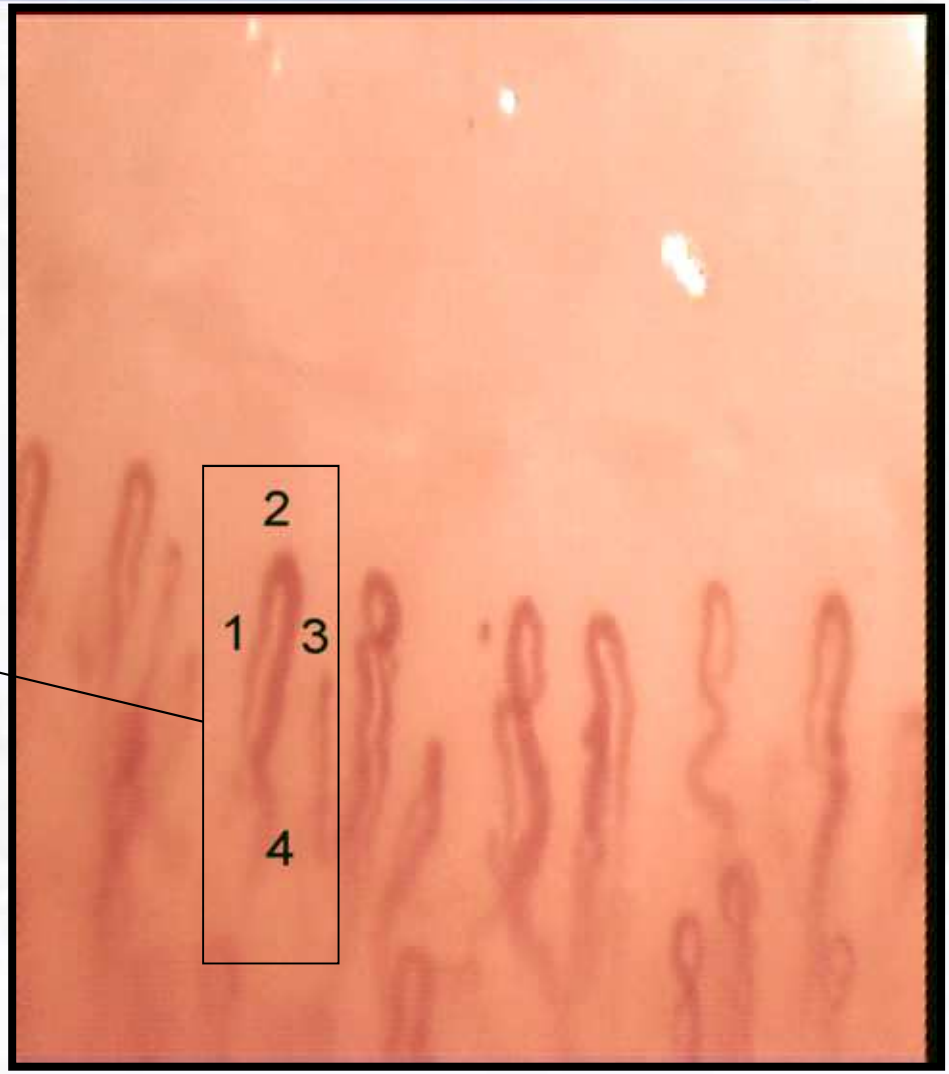
2
1
3
4

CAPILAROSCOPIA

GREC Grupo de TRABAJO para el Estudio de la Capilaroscopia

TORTUOSIDADES

Deformidades del asa capilar con ramas curvas que sin embargo no pierden el eje central.

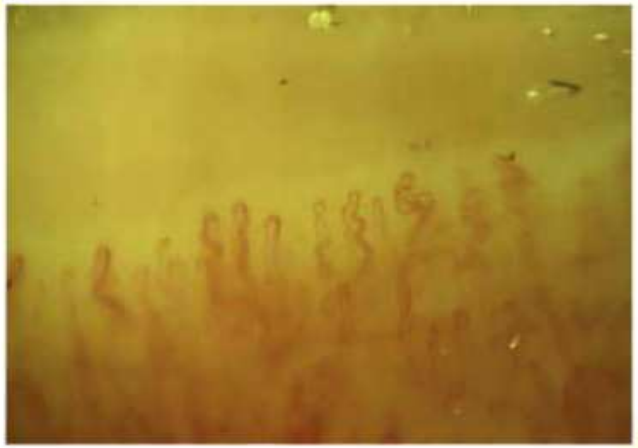

PARAMETROS DEFINICIONES | ANALISIS SEMI CUANTITATIVO | ANALISIS CUANTITATIVO | PATRONES | GREC

SEMI — LA VISIÓN GLOBAL DE LA PERSONA ENFERMA

Sociedad Murciana de Medicina Interna

SMI

21 Noviembre 2014
orio y Centro de Congresos Víctor Villegas
cia

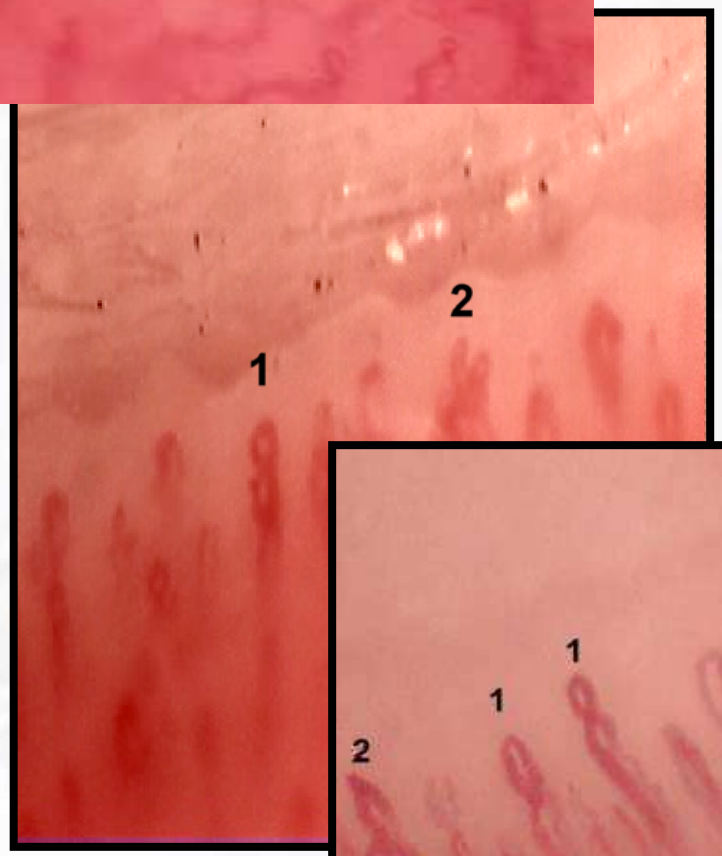

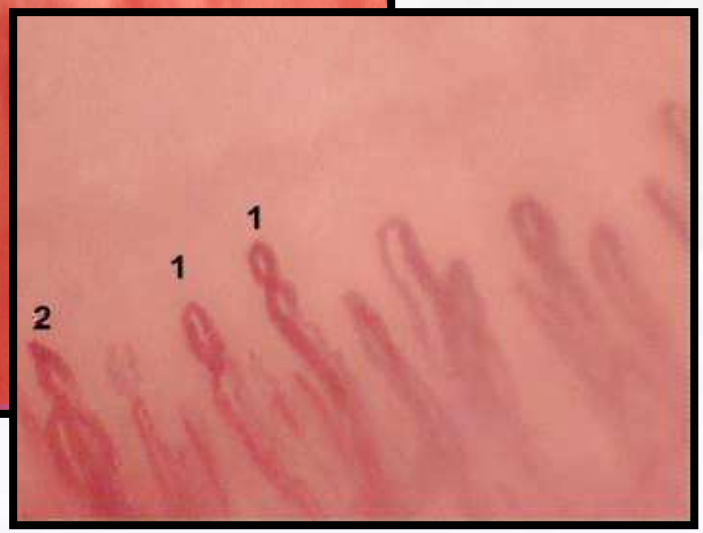

CAPILAROSCOPIA

GREC Grupo de TRABAJO para el Estudio de la Capilaroscopia

RAMIFICACIONES

Capilares de cuyo eje central surgen ramas laterales (ramificaciones = neoangiogénesis).

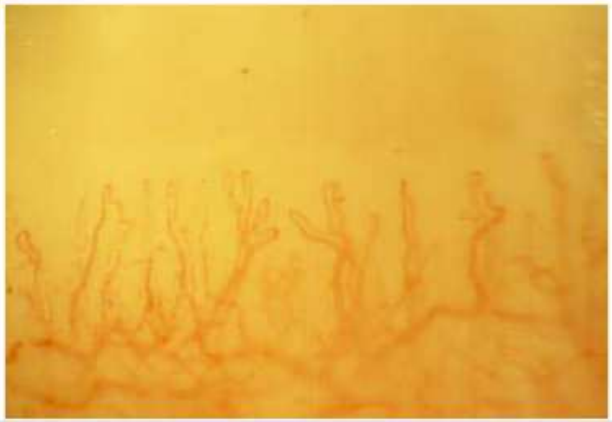

19-21 Noviembre 2014
Auditorio y Centro de Congresos Víctor Villegas
Murcia

PARAMETROS DEFINICIONES | ANALISIS SEMI CUANTITATIVO | ANALISIS CUANTITATIVO | PATRONES | GREC

CAPILAROSCOPIA

GREC Grupo de TRABAJO para el Estudio de la Capilaroscopia

DILATACIONES/MEGACAPILARES

Están afectadas las tres porciones del asa capilar (rama arterial, venosa y segmento apical). También se incluye la dilatación de un tramo de la porción apical del capilar.

Se entiende por dilatación cuando el capilar es de 4-10 veces el tamaño normal, o cuando el diámetro capilar es > 20 µm.

Se entiende por megacapilar cuando el capilar es diez veces mayor el tamaño normal o cuando el diámetro es > 50 µm.

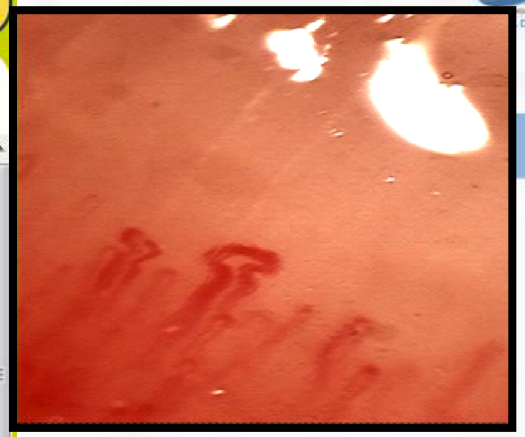

Megacapilares

CAPILAROSCOPIA

GREC Grupo de TRABAJO para el Estudio de la Capilaroscopia

PERDIDA CAPILAR

Se considera una densidad capilar normal cuando el número de capilares es > a 9 por milímetro lineal.

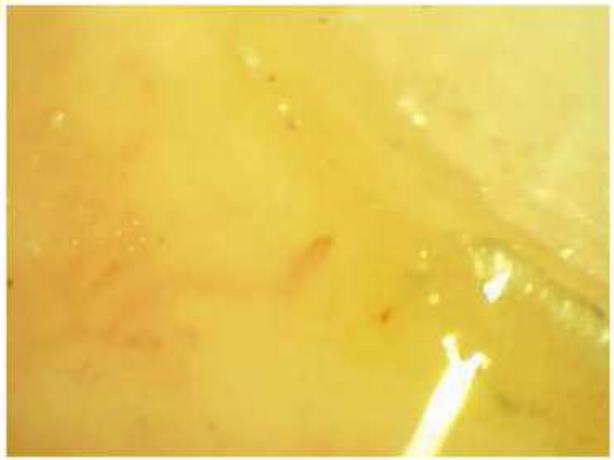

PARAMETROS DEFINICIONES | ANALISIS SEMI CUANTITATIVO | ANALISIS CUANTITATIVO | PATRONES | GREC

SEMI — LA VISIÓN GLOBAL DE LA PERSONA ENFERMA

Sociedad Murciana de Medicina Interna

SMI

MI)

a Región de Murcia

19-21 Noviembre 2014
Auditorio y Centro de Congresos Víctor Villegas
Murcia

DENSIDAD CAPILAR NORMAL

9-13/mm (30 / mm^2)
1 (2-3) capilares en cada papila)

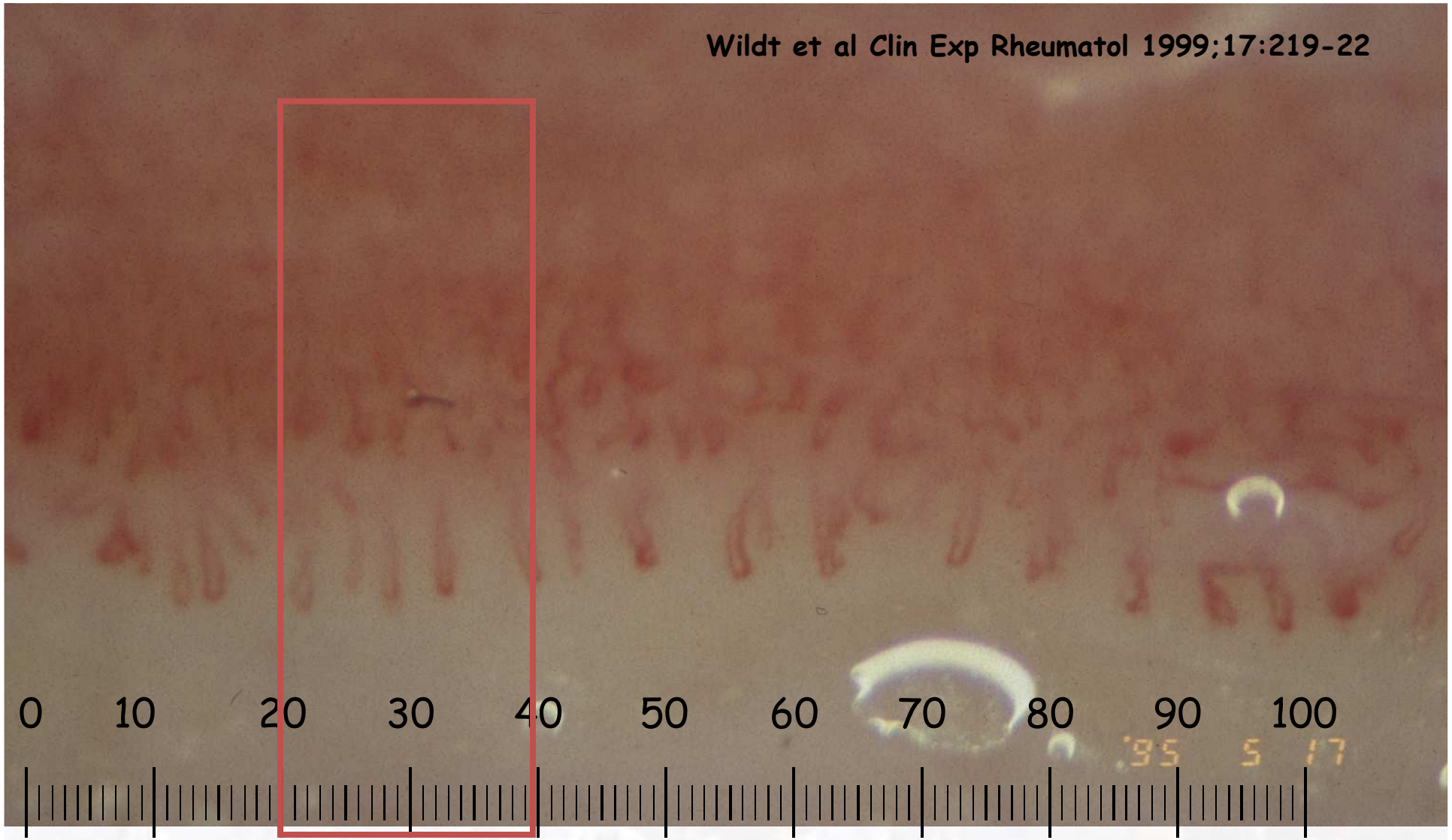

Paciente con ES

20 unidades = 1 mm
Densidad capilar (4-5 asas / mm)

"Área avascular":

Superficie > de 500 micras sin capilares
Zona con pérdida de dos capilares continuos

CAPILAROSCOPIA

GREC Grupo de TRABAJO para el Estudio de la Capilaroscopia

HEMORRAGIAS

Extravasación de sangre que adopta la forma de una o varias semilunas o "manchas oscuras". Se inicia en el asa capilar y se aleja distalmente de su vértice. Según el tiempo que haya transcurrido después del sangrado, el color cambia de rojo, a granate, y a marrón.

PARAMETROS DEFINICIONES | ANALISIS SEMI CUANTITATIVO | ANALISIS CUANTITATIVO | PATRONES | GREC

19-21 Noviembre 2014
Auditorio y Centro de Congresos Víctor Villegas
Murcia

SUDORACIÓN

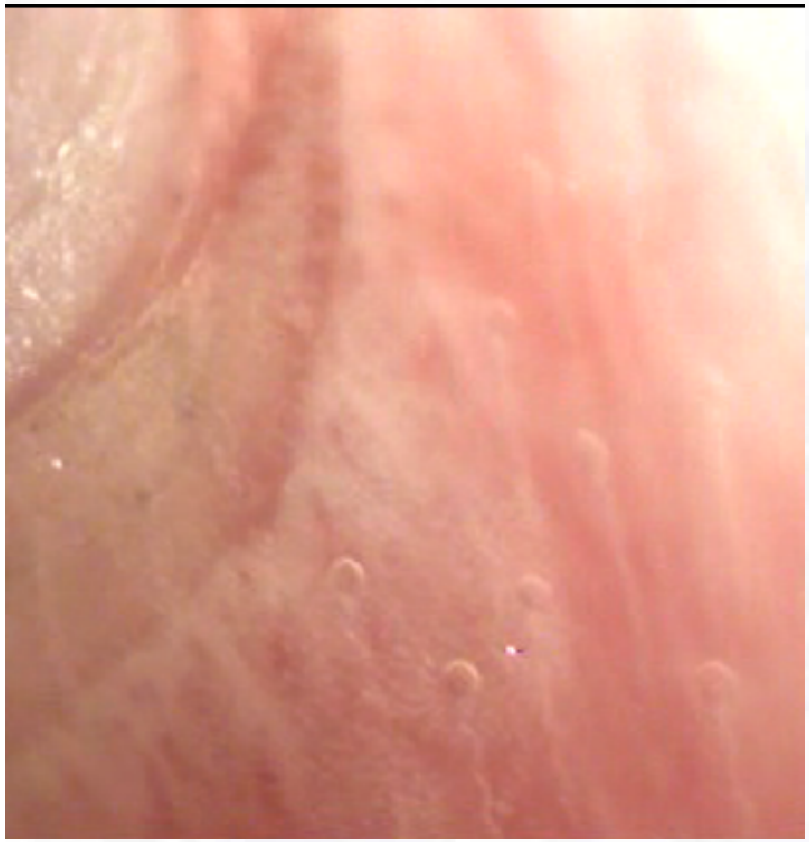

PLEXO VENOSO

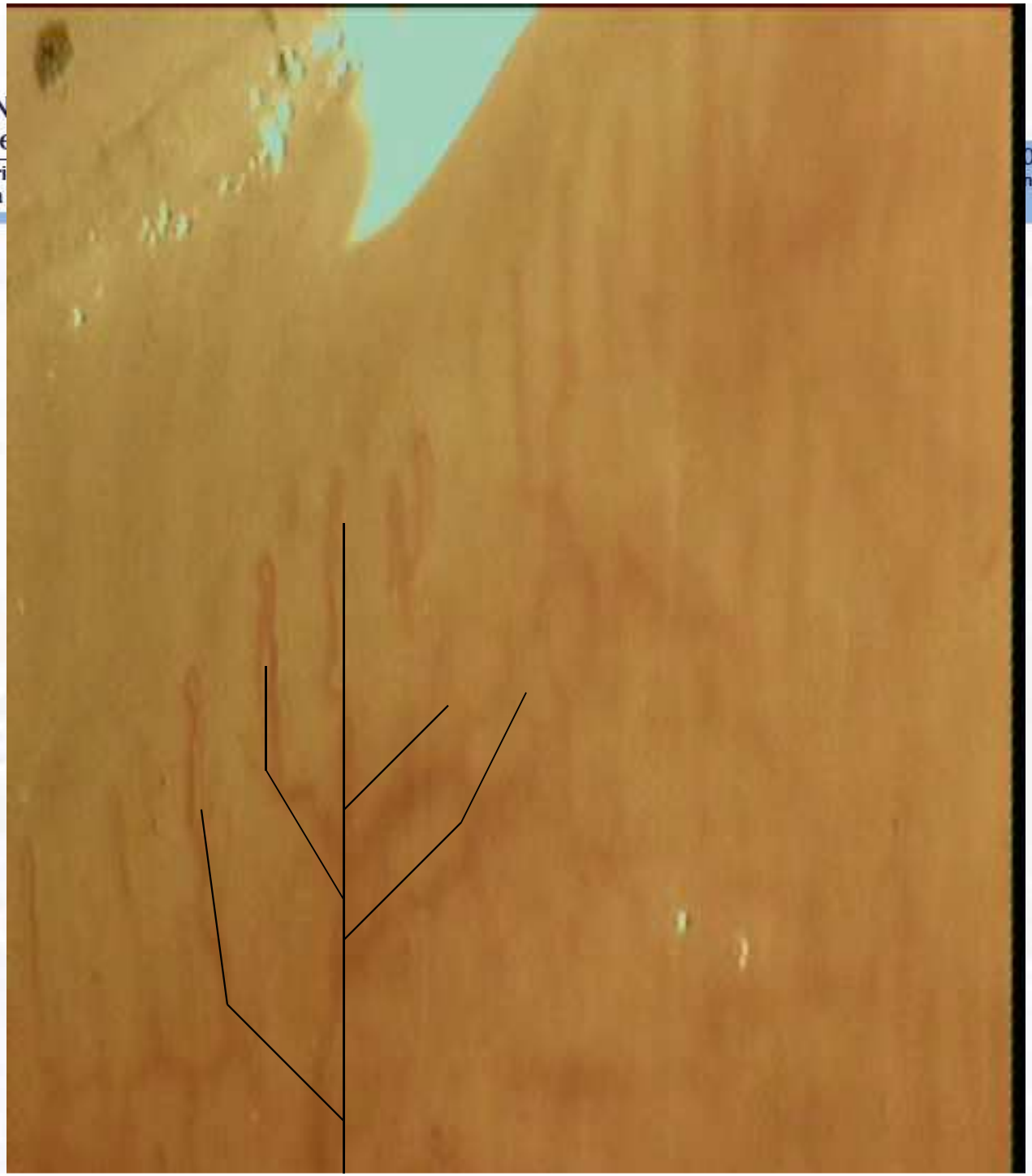

FLUJO

El flujo normal es regular y homogéneo.

CAPILAROSCOPIA MORFOLÓGICA. INDICACIONES

- Fenómeno de Raynaud y otros acrosíndromes vasculares (acrorrigosis, acrocianosis…)
- DD de las úlceras digitales (esclerodermia, Buerger, otras etiologías isquémicas). Viabilidad cutánea.
- DD del engrosamiento cutáneo (esclerodermia, morfea generalizada, fascitis eosinofílica, EICH)
- EMTC y conectivopatías indiferenciadas
- Esclerodermia. Pronóstico.
- Dermatomiositis.

XXXV
Congreso Nacional de
Española de Medicina
IV Congreso Ibérico de Medicina
II Congreso de la Sociedad de Med

EL INFORME CAPILAROSCÓPICO

INFORME CAPILAROSCÓPICO

Nombre: **NHC:** **Edad:**

Fecha: **Fecha nacimiento:** **Diagnóstico clínico:**

1.- ESTUDIO CAPILAR CUALITATIVO

1.1. DILATACION CAPILAR:

- Generalizada / Limitada
- Difusa / Distal
- Simétrica / Asimétrica
- Grado: No dilatación – Leve – Moderada - Extrema (megacapilares)

1.2. DEFORMIDADES CAPILARES:

Tortuosidades	**Ramificaciones**
Tortuosidades simples	Ramificaciones simples
Tortuosidades en "s"	Ramificaciones en cactus
Tortuosidades en tirabuzón	Ramificaciones en almena
Tortuosidades en ovillo	Ramificaciones arborescentes

Patrón en banco de peces: Ausente / Difuso / Por áreas

2.- ESTUDIO CAPILAR CUANTITATIVO:

Normal Pérdida ligera Pérdida limitada Pérdida difusa

Capilares por mm: Longitud capilar:

3.- FUNCIONAMIENTO CAPILAR:

Normal Flujo lento Flujo granular

Vasomotricidad: + + + + Trombosis capilares:

4.- TEJIDOS PAPILARES:

Vénulas Hemorragias

Telangiectasias Fondo

Sudoración

OBSERVACIONES:

Visibilidad general: Buena Regular Mala

INFORME:

XXXV
Congreso Nacional de la Sociedad Española de Medicina Interna (SEMI)

IV Congreso Ibérico de Medicina Interna
II Congreso de la Sociedad de Medicina Interna de la Región de Murcia

GREC Grupo de TRABAJO para el Estudio de la Capilaroscopia

GENERAL

ESCALA SEMICUANTITATIVA DE ALTERACIONES CAPILARES

- Dilataciones
- Hemorragias
- Densidad capilar
- Ramificaciones

0	NORMAL
1	< 33% de los capilares observados en 1mm
2	33% a 66% de los capilares observados en 1mm
3	> 66% de los capilares observados en 1mm

CAPILAROSCOPIA

GREC Grupo de TRABAJO para el Estudio de la Capilaroscopia

Densidad capilar

0	> 9 capilares/mm lineal
1	7-9 capilares/mm lineal
2	4-6 capilares/mm lineal
3	< 3 capilares/mm lineal

El "score" de la alteración correspondiente, en este caso la densidad capilar, es la suma del "score" de cada uno de los 8 dedos dividido entre 8.

En este caso el "score" sería:

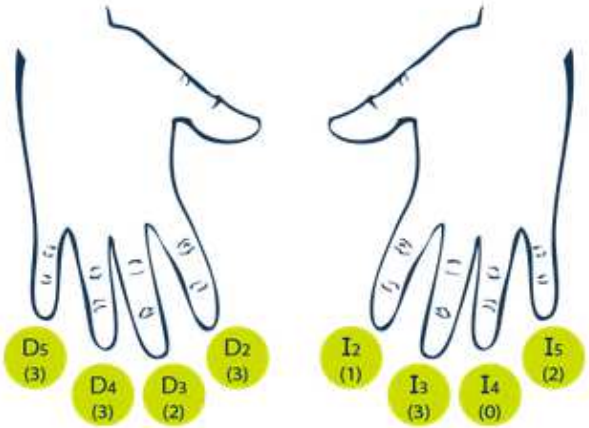

D_2: 3; D_3: 2; D_4: 3; D_5: 3 = 11

I_2: 1; I_3: 3; I_4: 0; I_5: 2 = 6

Total = 17 "score": 17/8: 2,12

DENSIDAD CAPILAR

NÚMERO MEDIO DE CAPILARES (ANALISIS CUANTITATIVO)

Se calcula al dividir por 8 la suma del número de capilares observados en 1 mm lineal (en un campo central) de cada uno de los 8 dedos examinados.

Ejemplo:

$D_{2\,(índice)}$: 3; D_3: 4; D_4: 3; D_5: 2 = 12

$I_{2\,(índice)}$: 7; I_3: 1; I_4: 9; I_5: 6 = 23

Total = 35
Nº medio capilares/mm: 35/8=4,3

MEGACAPILARES

NÚMERO MEDIO DE MEGACAPILARES (ANALISIS CUANTITATIVO)

Se calcula al dividir por 8 la suma del número de megacapilares observados en 1 mm lineal (en un campo central) de cada uno de los 8 dedos examinados.

CAPILAROSCOPIA

GREC Grupo de TRABAJO para el Estudio de la Capilaroscopia

- TORTUOSIDADES
- RAMIFICACIONES
- DILATACIONES / MEGACAPILARES
- PERDIDA CAPILAR
- HEMORRAGIAS
- DESESTRUCTURACION DEL LECHO CAPILAR

Caso clínico 1

- Mujer de 20 años remitida por fenómeno de Raynaud de inicio reciente, sin otra sintomatología.
- Anticuerpos: Negativos
- Tratamiento: buflomedilo

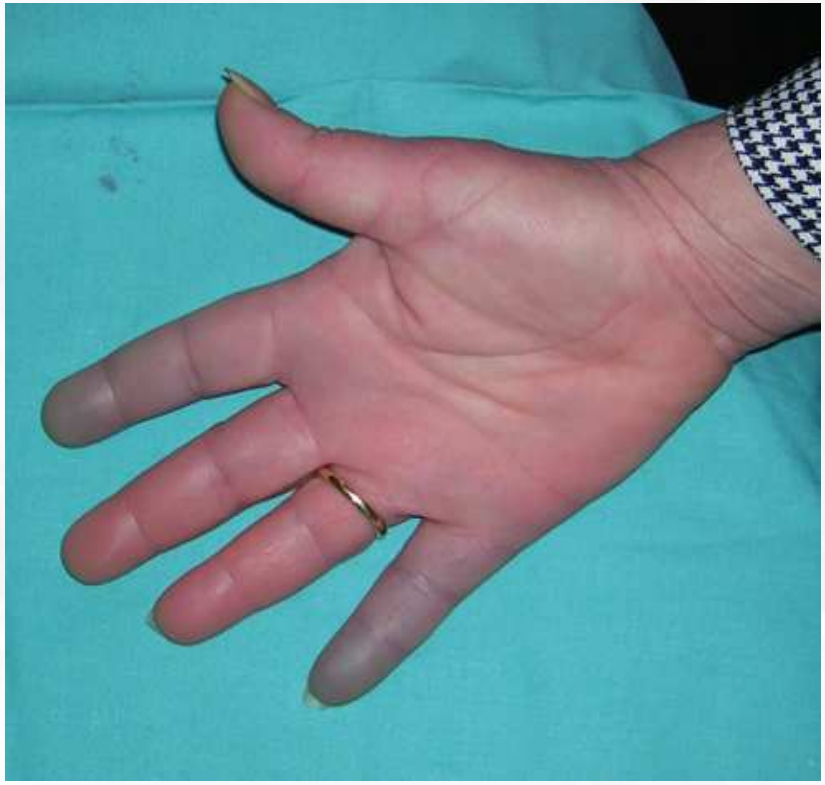

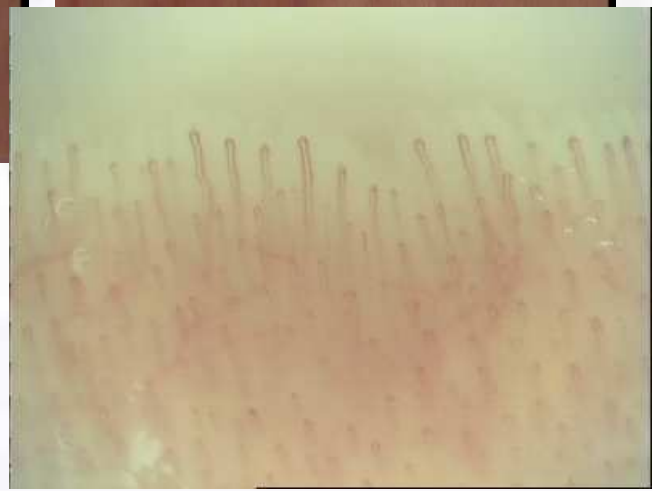

FENOMENO DE RAYNAUD PRIMARIO

Capilaroscopia sugerente de Raynaud PRIMARIO

- Normalidad
- Tortuosidad o asas irregulares (< 20 %)
- Distonía capilar:
  - Hipertonía (fase de palidez)
  - Estasis venoso (fase cianótica)
  - Vasolabilidad
  - Flujo lento
- Microhemorragias
- Ligera disminución de la densidad capilar (larga evolución)

VP negativo del 93%

Caso clínico 2

- Mujer de 61 años remitida por fenómeno de Raynaud de varios años de evolución, sin otra sintomatología.
- Anticuerpos: No determinados
- Tratamiento: buflomedilo

Capilaroscopia sugerente de Raynaud SECUNDARIO

- Dilatación capilar
- Desorganización de la arquitectura
- Neoangiogénesis:
  - Desorganización
  - Ramificaciones
  - Ovillos
- Áreas avasculares

El 50% de los Raynaud con alteraciones capilaroscópicas compatibles con RS progresarán a conectivopatía en 8 años

Caso clínico 3

- Mujer de 49 años remitida por fenómeno de Raynaud severo de un año. Engrosamiento cutáneo difuso.
- **Anticuerpos**: AAN 1/640 patrón moteado. Anti-Scl-70 positivos.
- **Tratamiento:** bosentan

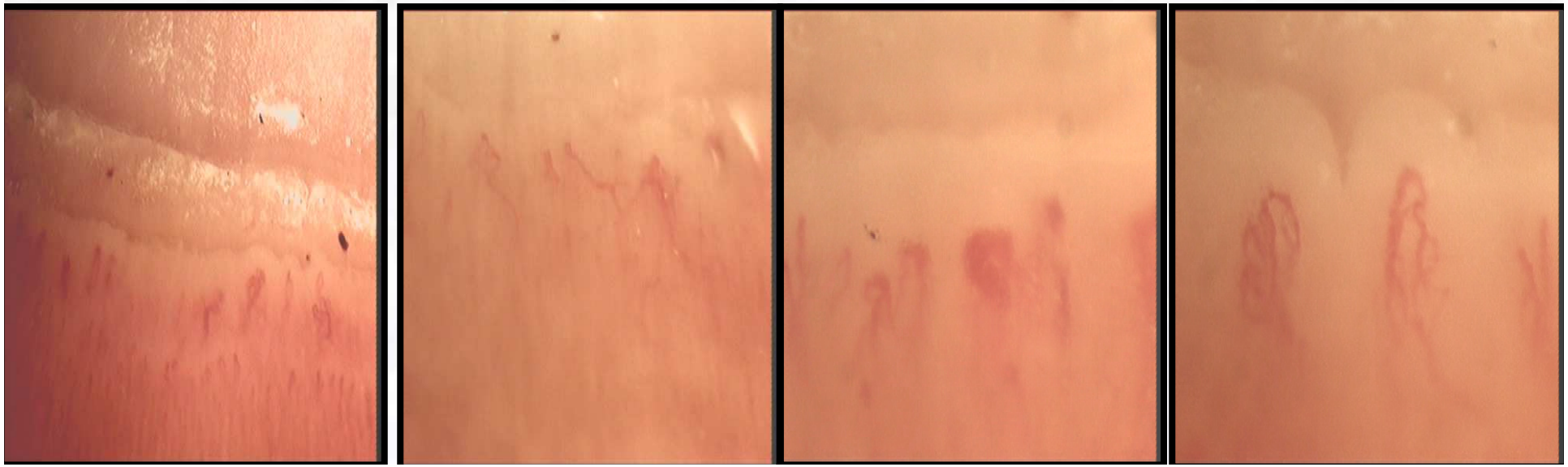

Capilaroscopia con patrón de esclerodermia

- Daño microvascular
- Alteraciones en más del 90 % de pacientes.
- S: 85 %. E: 95 % : VPP: 69 %. VPN: 98%
- No es patognomónico: martillos neumáticos, intoxicaciones (cloruro de polivinilo, síndrome del aceite tóxico) y en otras enfermedades del tejido conectivo.

  - Dilatación (megacapilares)
  - Progresiva pérdida de densidad vascular
  - Angiogénesis compensadora.
  - Fondo pálido. Coloración nacarada turbia

- **El predominio de la pérdida vascular implica:**
  - Agresividad
  - Afectación visceral
  - Más característica de las ESD
  - Anti Scl-70

- **El predominio de la dilatación se asocia a:**
  - Menos agresividad
  - ESL
  - Anticentrómero positivos

CAPILAROSCOPIA

GREC Grupo de TRABAJO para el Estudio de la Capilaroscopia

MARICQ

Patrón "slow" (lento)

Predominio de dilataciones/megacapilares con mínima o ninguna pérdida capilar.

Patrón "active" (activo)

Predominio de la pérdida capilar (moderada o extensa) y la desorganización capilar sobre las dilataciones/megacapilares.

Patrones Maricq	SLOW	ACTIVE
Dilatación	++	-
Pérdida	-	++

Maricq HR et al. Diagnostic potential of in vivo capillary microscopy in scleroderma and related disorders. Arthritis & Rheum. 1980;23:183-189

XXXV
Congreso Nacional de la Sociedad Española de Medicina Interna (SEMI)
IV Congreso Ibérico de Medicina Interna
II Congreso de la Sociedad de Medicina Interna de la Región de Murcia

19-21 Noviembre 2014
Auditorio y Centro de Congresos Víctor Villegas
Murcia

CAPILAROSCOPIA

GREC Grupo de TRABAJO para el Estudio de la Capilaroscopia

CUTOLO

Patrones Cutolo	EARLY	ACTIVE	LATE
Megacapilares	+/-	+++	+
Hemorragias	+/-	+++	+
Desestructuración	-	+	+++
Pérdida	-	+	+++
Ramificación	-	+/-	++

Cutolo M, Sully A, Pizzorni C, Accaro S. Naifold videocapilloroscopy assessment of microvascular damage in systemic sclerosis. J Rheumatol. 2000,27:155-160

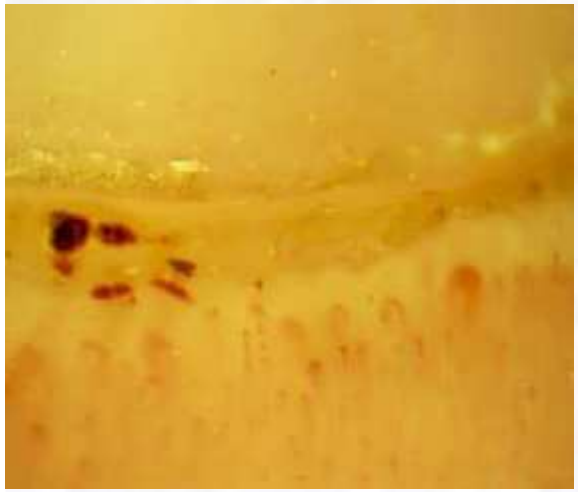

Patrón "early" (temprano)

Patrón "active" (activo)

Patrón "late" (tardío)

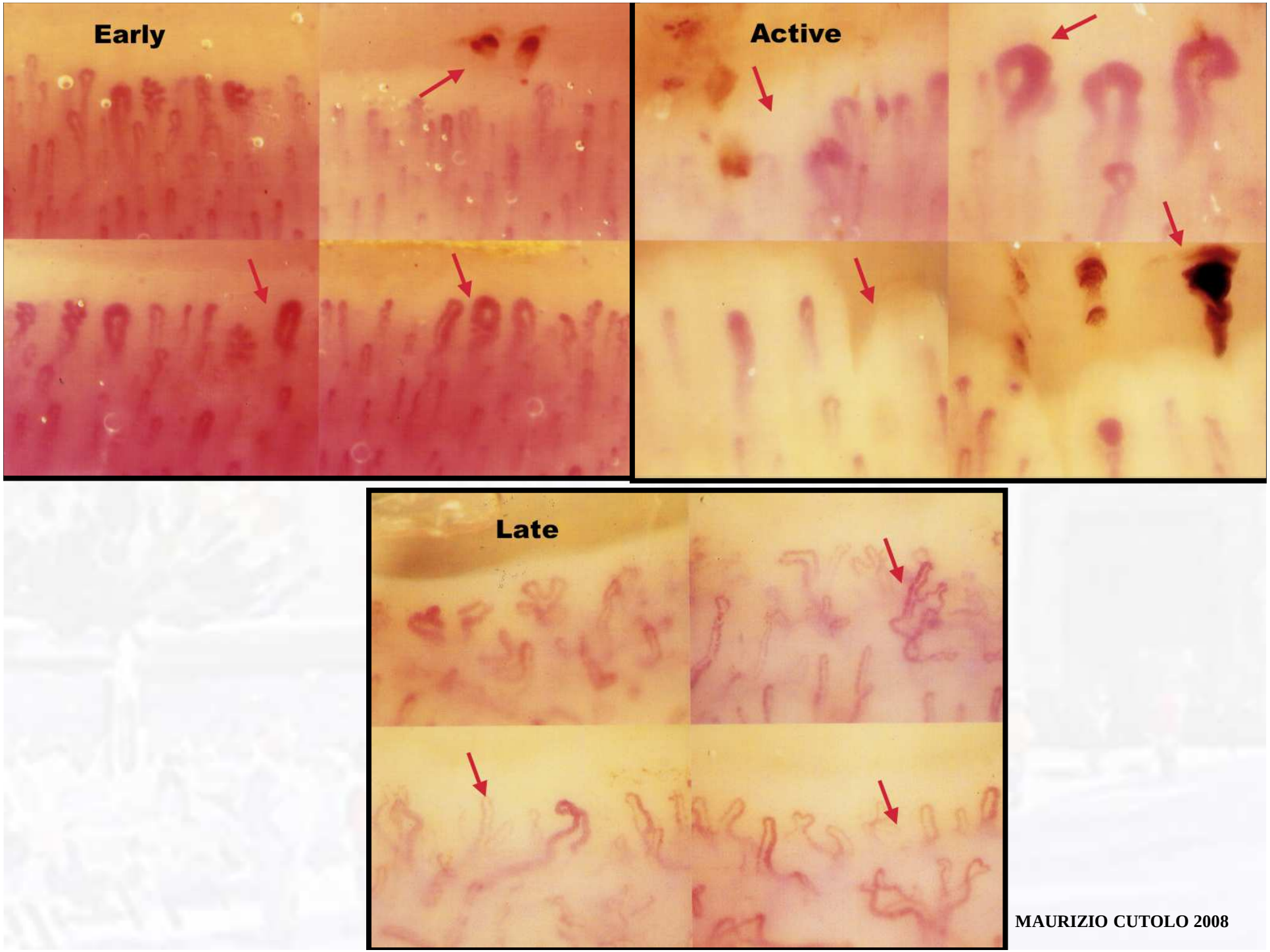

MAURIZIO CUTOLO 2008

Caso clínico 4

- Paciente de 31 años, EMTC de larga evolución (artralgias, miositis, poliserositis, eritema en heliotropo y fenómeno de Raynaud muy severo con úlceras isquémicas recidivantes).
- Patrón de anticuerpos: AAN y anti RNP positivos.
- Tratamiento: azatioprina, deflazacort (30 mg/día), aspirina (100 mg/día)

FENOMENO DE RAYNAUD SECUNDARIO
PATRON ESCLERODERMIFORME.

EMTC

Capilaroscopia en la EMTC

- Patrones esclerodermiformes (50 % de casos)
- Patrones "mixtos" con distrofia capilar con megacapilares y signos de angiogénesis, además de tortuosidades y una vasomotricidad importante
- Patrones próximos a los del LES con predominio de la tortuosidad (15 % de casos).
- En ocasiones se encuentran patrones normales o con anomalías aisladas

Caso clínico 5

- Varón de 50 años que consulta por disfagia y lesiones cutáneas compatibles con dermatomiositis
- CPK elevada

TAC: doble neoplasia sincrónica pulmonar

Capilaroscopia en la DERMATOMIOSITIS

- Alteraciones en el 60-80 % de casos:
  - Dilataciones apicales y megacapilares
  - Desestructuración de la red capilar
  - Disminución de la densidad capilar con áreas avasculares.
  - Muy característicos los signos de angiogénesis:
    ramificaciones complejas, arboriformes ("bushy capillaries").
  - Hemorragias frecuentes.
  - Fondo, no pálido ni nacarado.

CASOS CLINICOS

LES

RAYNAUD + LES

Lupus. 2014 Oct 9. pii: 0961203314554249. [Epub ahead of print]

Subclinical deterioration of left ventricular function in patients with juvenile-onset systemic lupus erythematosus.

Chung HT[1], Huang YL[2], Yeh KW[3], Huang JL[4].

CONCLUSION: In patients with juvenile-onset SLE who were free of cardiac symptoms, there was evidence of declining ventricular diastolic function with time. Abnormal nailfold microvasculature, proteinuria and longer disease duration were the main risk factors for worsening of ventricular function.

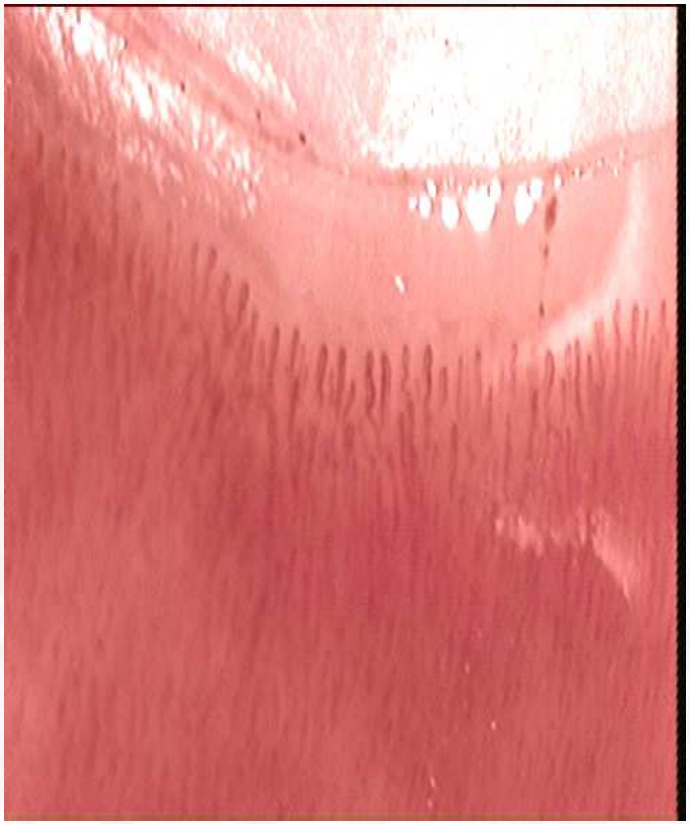

RAYNAUD PRIMARIO

ACROCIANOSIS

Raynaud severo con úlceras digitales, miositis EMTC

CAPILAROSCOPIA
GREC Grupo de TRABAJO para el Estudio de la Capilaroscopia

COORDINADOR
Vicent Fonollosa Pla,
Hospital Vall d'Hebron, Barcelona
MIEMBROS DEL GREC
•*Ana Bielsa Masdeu,*
Hospital de Cruces, Barakaldo
•*Mª Jesús Castillo Palma,*
Hospital Virgen del Rocío, Sevilla
•*Gerard Espinosa Garriga,*
Hospital Clínic, Barcelona
•*Patricia Fanlo Mateo,*
Hospital Universitario de Navarra, Pamplona
•*Vicent Fonollosa Pla,*
Hospital Vall d'Hebron, Barcelona
•*Maica Freire Dapena,*
Hospital Xeral, Vigo
•*Begoña Marí Alfonso,*
Hospital Parc Taulí, Sabadell
•*Norberto Ortego Centeno,*
Hospital San Cecilio, Granada
•*Juan José Ríos Blanco,*
Hospital La Paz, Madrid
•*Luis Sáez Comet,*
Hospital Miguel Servet, Zaragoza
•*Albert Selva O'Callaghan,*
Hospital Vall d'Hebron, Barcelona
•*José Antonio Todolí Parra,*
Hospital La Fe, Valencia

GEAS
(Grupo de Enfermedades Autoinmunes Sistémicas)
LÍNEA DE ESCLERODERMIA

SEMI
(Sociedad Española de Medicina Interna)